



**BİLGİSAYARLI TOMOGRAFİ GÖRÜNTÜLERİ
ÜZERİNDEN HESAPLANAN OS SACRUM VE OS
COCCYGIS EĞRİLİKLERİNİN CİNSİYETE GÖRE
DEĞERLENDİRİLMESİ**

Merve Nur ÖZGEN

**2020
YÜKSEK LİSANS TEZİ
ANATOMİ**

**Tez Danışmanı
Doç. Dr. Zülal ÖNER**

**BİLGİSAYARLI TOMOGRAFİ GÖRÜNTÜLERİ ÜZERİNDEN
HESAPLANAN OS SACRUM VE OS COCCYGIS EĞRİLİKLERİNİN
CİNSİYETE GÖRE DEĞERLENDİRİLMESİ**

Merve Nur ÖZGEN

**T.C.
Karabük Üniversitesi
Lisansüstü Eğitim Enstitüsü
Anatomi Anabilim Dalında
Yüksek Lisans Tezi
Olarak Hazırlanmıştır**

**Tez Danışmanı
Doç. Dr. Zülal ÖNER**

**KARABÜK
Haziran 2020**

Merve Nur ÖZGEN tarafından hazırlanan “BİLGİSAYARLI TOMOGRAFİ GÖRÜNTÜLERİ ÜZERİNDEN HESAPLANAN OS SACRUM VE OS COCCYGIS EĞRİLİKLERİNİN CİNSİYETE GÖRE DEĞERLENDİRİLMESİ” başlıklı bu tezin Yüksek Lisans Tezi olarak uygun olduğunu onaylarım.

Doç. Dr. Zülal ÖNER
Tez Danışmanı, Anatomi Anabilim Dalı

Dr. Öğr. Üyesi Mert NAHİR
İkinci Tez Danışmanı, Tokat Gaziosmanpaşa Üniversitesi

Bu çalışma, jürimiz tarafından Oy Birliği ile Anatomi Anabilim Dalı’nda Yüksek Lisans tezi olarak kabul edilmiştir. 05/06/2020

<u>Unvanı, Adı SOYADI (Kurumu)</u>	<u>İmzası</u>
Başkan : Prof. Dr. Bünyamin ŞAHİN (TOGÜ)
Üye : Doç. Dr. Zülal ÖNER (KBÜ)
Üye : Dr. Öğr. Üyesi Mert NAHİR (TOGÜ)
Üye : Dr. Öğr. Üyesi Serkan ÖNER (KBÜ)
Üye : Dr. Öğr. Üyesi Şeyma TOY (KBÜ)

KBÜ Lisansüstü Eğitim Enstitüsü Yönetim Kurulu, bu tez ile, Yüksek Lisans derecesini onaylamıştır.

Prof. Dr. Hasan SOLMAZ
Lisansüstü Eğitim Enstitüsü Müdürü

BEYAN

Karabük Üniversitesi Lisansüstü Eğitim Enstitüsü tez yazım kurallarına göre hazırladığım bu tez çalışmada;

- Tez içerisinde yer alan tüm bilgi ve belgeleri akademik kurallara uygun şekilde elde ettiğimi,
- Elde ettiğim tüm bilgi ve sonuçları etik kurallara uygun şekilde sunduğumu,
- Yararlandığım kaynaklara bilimsel normlara uygun şekilde atıfta bulunduğumu,
- Atıfta bulunduğum tüm eserleri kaynak olarak gösterdiğimi,
- Kullanılan bilgi ve verilerde herhangi bir tahrifat yapmadığımı,
- Bu tezin herhangi bir bölümünü bu üniversitede veya farklı bir üniversitede başka bir tez çalışması olarak sunmadığımı beyan ederim.

Merve Nur ÖZGEN

05/06/2020

TEŐEKKÜR

Yüksek Lisans eğitimin ve tez çalışmam süresince akademik bilgi ve tecrübelerini benimle paylaşan, bu süreçte yardımlarını esirgemeyen, kıymetli fikirleri ile yol gösteren, desteğini her zaman yanımda hissettiğim değerli danışman hocam Sayın Doç. Dr. Zülal ÖNER'e,

Tez çalışmam boyunca sorularıma her zaman içtenlikle cevap veren ve bana yol gösteren, bilgi ve deneyimlerini benimle paylaşan, tez çalışmamın düzenlenmesi ve resimlerin oluşmasını sağlayan değerli ortak tez danışman hocam Sayın Dr. Öğr. Üyesi Mert NAHİR'e,

Bilgi ve tecrübelerini benimle paylaşan, kıymetli fikirleri ile yol gösteren ve her zaman yanımda hissettiğim değerli hocam Sayın Prof. Dr. Bünyamin ŞAHİN'e,

Radyolojik görüntüleri benimle paylaşan ve ölçüm yöntemleri konusunda destek olan değerli hocam Sayın Dr. Öğr. Üyesi Serkan ÖNER'e,

İstatistiksel yöntemler hakkında desteğini eksik etmeyen değerli hocalarım Sayın Dr. Öğr. Üyesi M. Kamil TURAN'a ve Arş. Gör. Yusuf SEÇGİN'e,

Tez çalışmam boyunca beni her zaman motive eden, cesaretlendiren ve manevi desteklerini esirgemeyen değerli bütün arkadaşlarıma,

Hayatımın her döneminde olduğu gibi bu süreçte de beni sonuna kadar destekleyen, beni yalnız bırakmayan canım aileme teşekkür eder ve sonsuz sevgilerimi sunarım.

Merve Nur ÖZGEN

İÇİNDEKİLER

	<u>Sayfa</u>
TEZ ONAYI.....	ii
BEYAN	iii
TEŞEKKÜR.....	iv
İÇİNDEKİLER.....	v
ŞEKİLLER DİZİNİ	vii
TABLolar DİZİNİ.....	viii
SİMGELER VE KISALTMALAR DİZİNİ.....	ix
ÖZET.....	x
ABSTRACT	xii
1. GİRİŞ VE AMAÇ.....	1
2. GENEL BİLGİLER	3
2.1. Columna Vertebralis'in Anatomisi.....	3
2.1.1. Os Sacrum (Vertebrae Sacrales I-V)	4
2.1.2. Os Coccygis (Vertebrae coccygeae I-IV)	7
2.2. Ossifikasyon (Kemikleşme)	8
2.2.1. Os Sacrum'un Ossifikasyonu	8
2.2.2. Os Coccygis'in Ossifikasyonu.....	9
2.3. Cinsiyet Tespitinin Yeri ve Önemi.....	9
2.4. Cinsiyet Tahmini Yöntemleri	10
2.4.1. Morfolojik Yöntemler	10
2.4.2. Metrik Yöntemler	10
2.4.2.1. Dijital Radyografiden Yararlanma Yöntemleri.....	11
2.4.2.2. Bilgisayarlı Tomografi ve Manyetik Rezonans Görüntüleme Yöntemleri.....	11

2.4.2.3. Geometrik Morfometrik Yöntemler	12
2.4.2.4. Olasılıksal Cinsiyet Tanı Yöntemi (Diagnose Sexuelle Probabiliste, DSP).....	12
2.5. Radyolojide Anatomi	13
3. GEREÇ VE YÖNTEM.....	15
3.1. Görüntü Analizi.....	15
3.1.1. Horos	16
3.1.2. Sagital Görüntü Üzerinde Yapılan Ölçümler	19
3.2. İstatistiksel Analiz	23
4. BULGULAR.....	25
5. TARTIŞMA.....	29
6. SONUÇ VE ÖNERİLER.....	35
7. KAYNAKLAR	37
8. EKLER.....	43
9. ÖZGEÇMİŞ	44

ŞEKİLLER DİZİNİ

	<u>Sayfa</u>
Şekil 2.1. Columna Vertebralis.....	4
Şekil 2.2. Lumbosakral Açığı	5
Şekil 2.3. Os Sacrum–Facies Pelvica.....	5
Şekil 2.4. Os Sacrum–Facies Dorsalis	6
Şekil 2.5. Os Sacrum Median Sagital Kesit.....	7
Şekil 2.6. Os Coccygis	7
A) Anteriordan Görünüş	7
B) Posteriordan Görünüş.....	7
Şekil 3.1. 3D MPR ile Sagital, Transvers ve Coronal Görüntü Serileri	16
Şekil 3.2. Horos Programı'nda Görüntülerin Kontrast Ayarlaması	17
Şekil 3.3. Horos Programı'nda 3D BT Görüntüleri.....	18
A) Ortogonal Düzleme Getirilmemiş.....	18
B) Ortogonal Düzleme Getirilmiş.....	18
Şekil 3.4. Horos Programı'nda Ölçüm Araçları.....	19
Şekil 3.5. Lumbosakral Açığı'nın Ölçümü	20
Şekil 3.6. Sakral Eğrilik'in Ölçümü.....	20
Şekil 3.7. Sakral Kifoza'nın Ölçümü.....	21
Şekil 3.8. Sakrokoksigeal Açığı'nın Ölçümü.....	22
Şekil 3.9. Sakrokoksigeal Eklem Açığı'nın Ölçümü	22
Şekil 3.10. Koksigeal Eğrilik'in Ölçümü.....	23
Şekil 4.1. Sakrokoksigeal Eklem Açığı ROC Analizi Grafiğı	28

TABLolar DİZİNİ

Sayfa

Tablo 4.1. Lumbosakral Açı'nın Kadın ve Erkek Bireyler Arasında Karşılaştırılması	25
Tablo 4.2. Sakral Eğrilik'in Kadın ve Erkek Bireyler Arasında Karşılaştırılması....	25
Tablo 4.3. Sakral Kifoz'un Kadın ve Erkek Bireyler Arasında Karşılaştırılması.....	26
Tablo 4.4. Sakrokoksigeal Açı'nın Kadın ve Erkek Bireyler Arasında Karşılaştırılması	26
Tablo 4.5. Sakrokoksigeal Eklem Açısı'nın Kadın ve Erkek Bireyler Arasında Karşılaştırılması	26
Tablo 4.6. Koksigeal Eğrilik'in Kadın ve Erkek Bireyler Arasında Karşılaştırılması	27

EKLER	43
EK 1. Karabük Üniversitesi Etik Kurul Onayı.....	43

SİMGELER VE KISALTMALAR DİZİNİ

AUC	: Area Under of a ROC Curve
BT	: Bilgisayarlı Tomografi
ÇKBT	: Çok Kesitli Bilgisayarlı Tomografi
DICOM	: Digital Imaging and Communications in Medicine
DSP	: Diagnose Sexuelle Probabiliste
KE	: Koksigeal Eğrilik
LSA	: Lumbosakral Açığı
MPR	: Multiplanar Reconstruction
PACS	: Picture Archiving and Communication System
Proc.	: Proccessus
QDA	: Quadratic Discriminant Analizi
ROC	: Receiver Operating Characteristic
SE	: Sakral Eğrilik
SK	: Sakral Kifoza
SKA	: Sakrokoksigeal Açığı
SKEA	: Sakrokoksigeal Eklem Açığı

ÖZET

Bilgisayarlı Tomografi Görüntüleri Üzerinden Hesaplanan Os Sacrum ve Os Coccygis Eğriliklerinin Cinsiyete Göre Değerlendirilmesi

Cinsiyet incelemesi adli, antropolojik ve tıbbi uygulamalarda önemli bir konuma sahiptir. İnsanlarda cinsiyetin belirlenmesinde iskelet yapısı anahtar bir rol oynar. Pelvis iskeletini oluşturan os sacrum ve os coccygis, cinsiyete bağlı fonksiyonel farklılıklar nedeniyle cinsiyet tayini için önemli kemiklerdir. Bu çalışmanın amacı; ortogonal düzleme getirilmiş Bilgisayarlı Tomografi (BT) görüntüleri üzerinden hesaplanan os sacrum ve os coccygis eğriliklerinin cinsiyete göre farklılıklarını belirlemektir. Çalışmamızda daha önceden çeşitli nedenlerle Karabük Üniversitesi Eğitim ve Araştırma Hastanesine başvurmuş, 25-50 yaş arası sağlıklı 150 olguya ait (75 Kadın, 75 Erkek) BT görüntüleri kullanıldı. Görüntüler Picture Archiving and Communication System (PACS) arşiv sisteminden alındı. Horos yazılımı ile görüntüler istenilen formatta düzenlendi. Açık ve uzunluk ölçüm araçları kullanıldı. Sagittal görüntü üzerinde; os sacrum ve os coccygis üzerinden Lumbosakral Açık (LSA), Sakral Eğrilik (SE), Sakral Kifoza (SK), Sakrokoksigeal Açık (SKA), Sakrokoksigeal Eklem Açısı (SKEA) ve Koksigeal Eğrilik (KE) olmak üzere 6 farklı ölçüm yapıldı. Bireylerin her bir parametresi 3 defa farklı zamanlarda ölçüldü. Bağımsız gruplarda cinsiyet farkı Two Sample t testi ve Mann-Whitney U testi ile değerlendirildi. Cinsiyet tahmini için ise Quadratik Discriminant Analizi (QDA) yöntemi kullanıldı. Ölçüm sonuçlarına göre; SE ve SK değerleri erkeklerde kadınlardan daha yüksek, KE değeri ise kadınlarda erkeklere göre daha yüksek olmasına rağmen anlamlı değildi ($p>0,05$). LSA ve SKA değerleri, erkeklerde kadınlara göre yüksek, SKEA değeri de kadınlarda erkeklere göre yüksek olup cinsiyet tahmininde kullanılmasının istatistiksel olarak anlamlı olduğu tespit edilmiştir ($p\leq 0,05$). QDA'ya göre tüm parametrelerden erkek bireyleri ayırt etme %93,3, kadın bireyleri ayırt etme %85,3 ve toplam ayırt etme gücü %89,3 bulunmuştur. Çalışmamızın sonucunda; BT görüntüleri üzerinden os sacrum ve os coccygis eğrilikleri kullanılarak cinsiyet tahmini edilebileceği ortaya konulmuştur.

Anahtar Sözcükler: Bilgisayarlı Tomografi, Cinsiyet Tahmini, Discriminant Analizi,
Os Coccygis, Os Sacrum.

Bilim Kodu : 1005

ABSTRACT

Evaluation of the Sacral and Coccygeal Curvatures Calculated from Computed Tomography Images to the Gender

Gender analysis plays an important role in forensic, anthropological and medical applications. Skeletal structure plays a key role in the determination of gender in human. The os sacrum and os coccyx that constitute the pelvic skeleton are significant bones in gender determination due to functional differences based on gender. The present study aimed to determine the differences in os sacral and os coccygeal curvatures calculated with orthogonal plane computed tomography (CT) images based on gender. CT images of 150 25-50 years old patients (75 females, 75 males), who applied to Karabük University Training and Research Hospital with various indications, were employed in the present study. The images were procured from the Picture Archiving and Communication System (PACS). Horos software were used to convert the images into the desired format. Angle and length measurement tools were applied. On the sagittal image, six sacral and coccygeal measurements were conducted: Lumbosacral Angle (LSA), Sacral Curvature (SC), Sacral Kyphosis (SK), Sacrococcygeal Angle (SCA), Sacrococcygeal Joint Angle (SCJA) and Coccygeal Curvature (CC). Each parameter was measured in 3 different times for each individual. The gender difference was analyzed by Two Samples t-test and Mann-Whitney U test in independent groups. Quadratic Discriminant Analysis (QDA) method was used for gender prediction. The measurement findings demonstrated that although SC and SK were higher in males when compared to females, CC values were higher in females when compared to male subjects ($p>0.05$). It was determined that LSA and SCA values were higher in males when compared to females, and SCJA values were higher in males when compared to females, and the use of these parameters in gender prediction was statistically significant ($p\leq 0.05$). Based on the QDA findings, it was determined that the power of all parameters to discriminate male individuals was 93.3%, their power to discriminate female individuals was 85.3%, and their total discrimination

power was 89.3%. The study findings revealed that gender could be predicted with sacrum and coccyx curvatures obtained with CT images.

Keywords : Computed Tomography, Gender Prediction, Discriminant Analysis, Coccyx, Sacrum.

Science Code : 1005

1. GİRİŞ VE AMAÇ

Adli cinsiyet tahmini, 1960'ların sonlarına dayanmaktadır (Du Jardin, Ponsaillé, Alunni-Perret ve Quatrehomme, 2009). Cinsiyet tanımlaması genellikle osteometri ve DNA analizi gibi yöntemler ile sağlanır (Grewal vd., 2017). En doğru sonuçları veren yöntem DNA analizidir; fakat pahalı olması, erişiminin zorluğu ve eğitilmiş personel gerektirdiği için her zaman kullanılamaz (Iwamura, Soares-Vieira ve Muñoz, 2004). Osteometri; kolay, tekrarlanabilir, düşük maliyetli ve yüksek doğruluk oranlarına sahip olduğundan ve uzmanlık gerektirmediğinden cinsiyet tanımlaması için günümüzde tercih edilen etkili yöntemlerden biridir (Darmawan, Yusuf, Kadir ve Haron, 2015).

Cinsiyeti bilinmeyen iskelet kalıntılarında cinsiyeti belirlemek oldukça önemlidir. Bunu insan iskeletinin farklı kemiklerinde yapmanın yöntemleri geniş bir çerçevede araştırılmıştır. Cinsiyetin doğru belirlenmesi, adli ve arkeolojik çalışmalarda iskeletin analizinde anahtar bir unsurdur. Bu amaçla, pelvis genellikle en yaygın şekilde kullanılan kemik olmuştur ve çalışmalar sonucunda en doğru sonuçları verdiği görülmüştür (M. Steyn ve İşcan, 2008).

Birçok örnekte de görülebileceği gibi medikal alanda, tanı ve tedavide, adli tıp vakalarında, antropolojik araştırmalarda ve adli durumlarda karar sürecinde kullanılabilir (Zeyfeolu ve Hancı, 2001; Spradley ve Jantz, 2011; Tekeli, Gültekin, Doksanaltı, Öztaner ve Elma, 2020). Fakat uçak kazaları, otomobil kazaları, yangın felaketleri gibi büyük travmaların olduğu durumlarda kazazedelerin bireysel özelliklerinin belirlenmesi ve kimlik tespitinin yapılmasında sorunlar oluşabilir.

Adli uygulamada iskelet yapısının cinsiyet tahminine yönelik antropolojik analizi, adli soruşturmanın araştırma alanını daraltmak için nispeten hızlı ve doğru veriler sağladığından, tanımlama sürecinin ayrılmaz bir parçasıdır. İnsan iskeletinin hemen hemen tüm kemikleri ile cinsiyet tahmini için çalışmalar yapılmış ve farklı

popülasyonlarla karşılaştırılarak cinsiyetin belirlenmesinin doğruluğu araştırılmıştır (Franklin, O'Higgins, Oxnard ve Dadour, 2006). İskelet bölümlerine göre en dimorfik bölge olduğu kabul edilen pelvis ve cranium kemiklerinin cinsiyet tahmininde kullanılabileceği belirtilmiştir (Spradley ve Jantz, 2011; Best, Garvin ve Cabo, 2018). Birçok çalışma pelvisin cranium kemiklerine göre cinsiyet tayini için en güvenilir kemik olduğunu göstermiştir (Ubelaker ve Volk, 2002; M. Steyn ve İşcan, 2008; Blake ve Hartnett-McCann, 2018). Bu nedenle cinsiyet tayini araştırmalarında pelvise ait çalışmalar son yıllarda yaygın olarak kullanılmaktadır.

Literatür incelendiğinde os sacrum ve os coccygis üzerinden cinsiyet tespiti araştırmalarında genellikle kadın ve erkek bireylerde yaş ve uzunluk parametreleri üzerine yoğunlaşmıştır (Yoon, Moon, Park, Lee ve Kim, 2016).

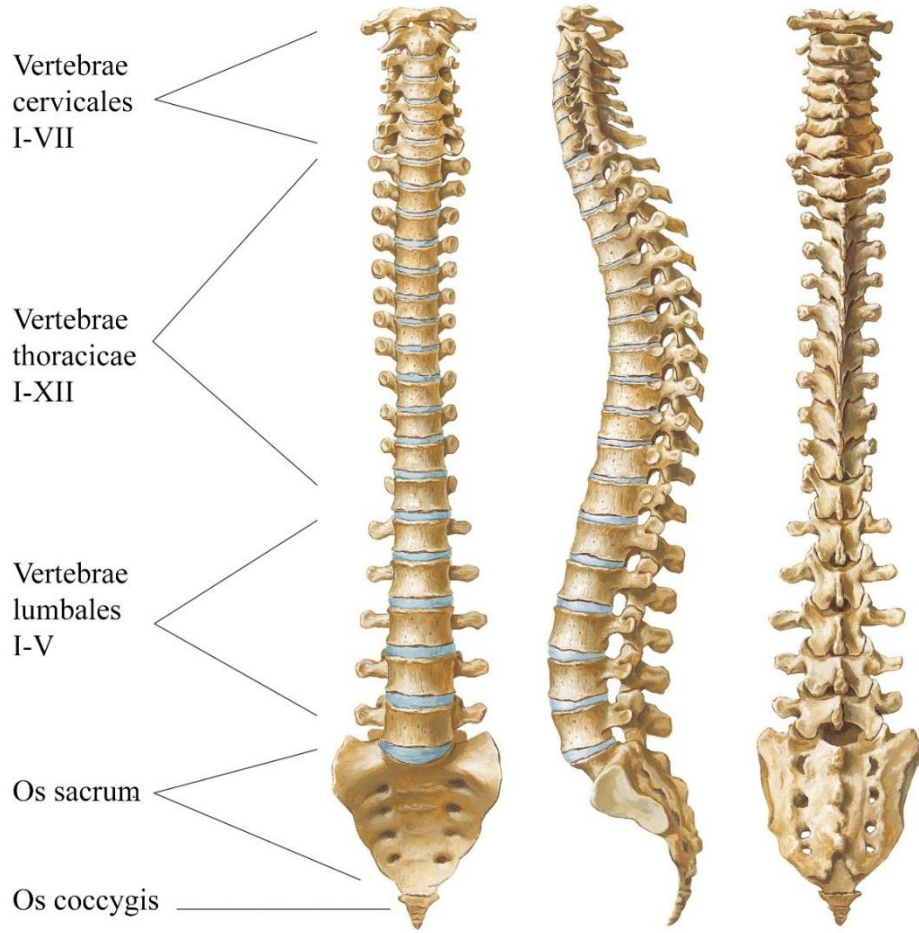
Yapılan literatür araştırmalarında, os sacrum ve os coccygis eğrilik değerlerinin cinsiyet tayininde kullanımına dair bir araştırmaya rastlanmamaktadır. Çalışmamızda; sağlıklı bireylerde, ortogonal düzleme getirilmiş BT görüntüleri üzerinden os sacrum ve os coccygis eğriliklerini değerlendirerek cinsiyet tahmini için kullanılabilirliği amaçlanmıştır.

2. GENEL BİLGİLER

2.1. Columna Vertebralis'in Anatomisi

Columna vertebralis, 33 vertebranın üst üste gelmesiyle oluşan bir sütundur. Yukarıda os occipitale, lateralde costalar ve aşağıda os coxae ile eklem yapar. Görevi başın ve gövdenin ağırlığını taşımak, vücuda destek olmaktır. Ayrıca foramen vertebrale'lerin üst üste gelmesiyle oluşan canalis vertebralis, medulla spinalis ve spinal sinirler için emniyetli bir koruma sağlar. Baş, boyun ve gövde hareketlerinde görev alır. Vücut ağırlığının büyük bir kısmını taşıyan ve bu ağırlığı pelvis aracılığıyla alt ekstremitelere ileten columna vertebralis, vücut dengesinde de önemli rol oynamaktadır. Columna vertebralis'in uzunluğu kadınlarda ortalama 60 cm, erkeklerde 70 cm'dir (Arıncı ve Elhan, 2014b; Ozan, 2014; Arifoğlu, 2019).

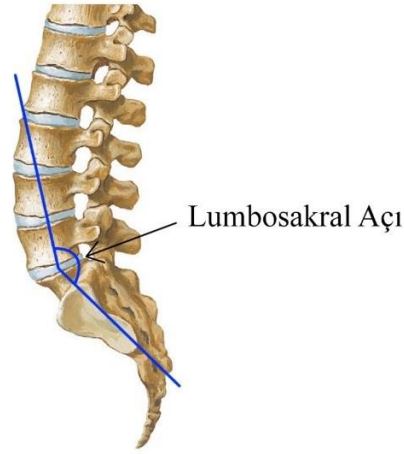33 vertebranın 24'ü eklemler aracılığıyla birbirine bağlanır ve aralarında 23 adet discus intervertebralis bulunur. Bunlara hareketli vertebralar ya da presakral vertebralar adı verilmektedir. Geriye kalan 9 vertebranın 5'i birbiriyle birleşerek os sacrum'u, 4'ü ise os coccygis'i oluşturur. Bunlara da sabit vertebralar denilmektedir. Os sacrum ve os coccygis vücut uzunluğunun %8'ini oluşturmaktadır (Arıncı ve Elhan, 2014b; Ozan, 2014; Arifoğlu, 2019) (Şekil 2.1).



Şekil 2.1. Columna Vertebralis (Sobotta Anatomi Atlasından modifiye edilmiştir) (Putz ve Pabst, 2006).

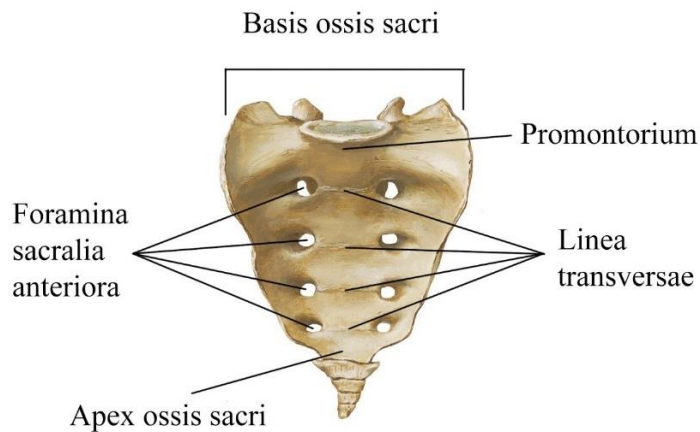
2.1.1. Os Sacrum (Vertebrae Sacrales I-V)

Os sacrum beş adet sakral vertebraanın birleşmesiyle oluşan tabanı yukarıda, tepesi aşağıda olan bir kemiktir. Tabanı discus intervertebralis aracılığı ile 5. lumbal vertebraanın corpus'u, tepesi ise os coccygis ile eklem yapar. Taban kısmına basis ossis sacri, tepesine apex ossis sacri adı verilir. Lumbal 5. vertebra ile yaptığı eklem (articulatio lumbosacralis) ön yüzündeki en çıkıntılı yere promontorium adı verilir. Bu çıkıntı klinik açıdan önemlidir. Os sacrum ile 5. lumbal vertebra arasındaki 130° - 160° olan açı lumbosakral açı (LSA) olarak adlandırılmaktadır (Arıncı ve Elhan, 2014a; Ozan, 2014; Arifoğlu, 2019) (Şekil 2.2).



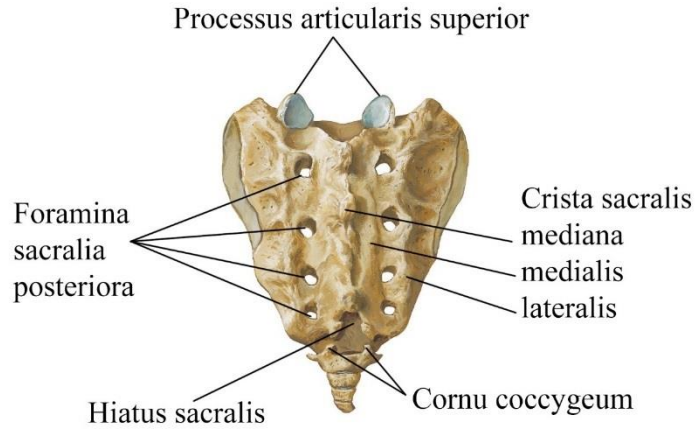
Şekil 2.2. Lumbosakral Açığı (Sobotta Anatomi Atlasından modifiye edilmiştir) (Putz ve Pabst, 2006).

Os sacrum pelvis iskeletinin arka tarafında bulunur. Pelvise stabilite ve güç kazandıran, vücudun ağırlığını pelvik kuşağa ileten büyük ve üçgenimsi bir kemiktir. Pelvis ve alt ekstremitelerin kavşak noktasında bulunur. Facies pelvica denilen ön yüzü, konkavlığı ile pelvis boşluğunun genişlemesine yardım eder. Facies pelvica’da, sakral spinal sinirlerin ön dallarının geçtiği foramina sacralia anteriora adı verilen dört çift delik bulunur. Bu deliklerin arasında bulunan transvers seyreden dört çizgiye de lineae transversae denilmektedir (Arıncı ve Elhan, 2014a; Ozan, 2014; Arifoğlu, 2019) (Şekil 2.3).



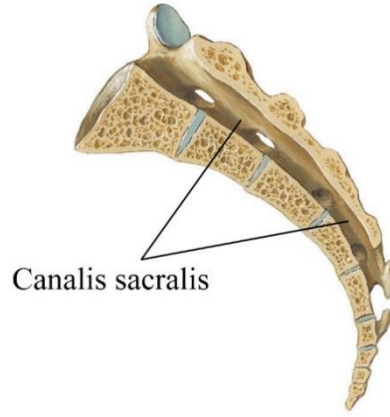
Şekil 2.3. Os Sacrum-Facies Pelvica (Sobotta Anatomi Atlasından modifiye edilmiştir) (Putz ve Pabst, 2006).

Os sacrum'un konveks olan arka yüzüne *facies dorsalis* denilir. Ayrıca ön yüze oranla daha dardır. Arka yüzde sakral spinal sinirlerin arka dallarının geçtiği *foramina sacralia posteriora* denilen dört çift delik bulunur. Bu deliklerin lateralinde bulunan çıkıntı *crista sacralis lateralis*, *processus (proc.) transversus*'ların kaynaşmasından; medialinde bulunan çıkıntı *crista sacralis medialis (intermedia)*, *proc. articularis*'lerin birleşmesinden; *proc. spinosus*'ların birleşmesinden ise tam orta hatta bulunan *crista sacralis mediana* bulunmaktadır. *Crista sacralis lateralis*'in dış tarafında kalan kemik bölümüne *pars lateralis* denilmektedir (Arıncı ve Elhan, 2014a; Ozan, 2014; Arifoğlu, 2019) (Şekil 2.4).



Şekil 2.4. Os Sacrum-Facies Dorsalis (Sobotta Anatomi Atlasından modifiye edilmiştir) (Putz ve Pabst, 2006).

Os sacrum'da yer alan *canalis vertebralis*'in devamı olan kanala *canalis sacralis* denilmektedir. Alt kısmındaki rudimenter çıkıntılara *cornu sacrale* denir. Çıkıntılar arasındaki açıklığa ise *hiatus sacralis* adı verilir. Bu açıklık, 5. sakral vertebranın *proc. spinosus*'larının olmaması ve *lamina arcus vertebrae*'lerinin arkada birleşmemesi nedeniyle meydana gelir. Bu açıklığı yanlardan sınırlayan 5. sakral vertebranın *proc. articularis inferior*'ları *cornu sacrale*'leri oluşturur. *Hiatus sacralis*'ten, 5. sakral spinal sinir, n. coccygeus ve filum terminale geçmektedir (Arıncı ve Elhan, 2014a; Ozan, 2014; Arifoğlu, 2019) (Şekil 2.5).

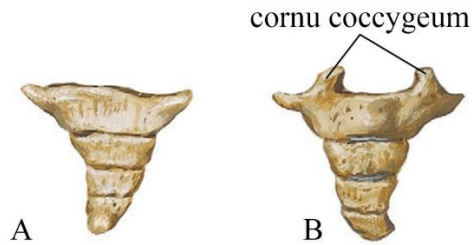


Şekil 2.5. Os Sacrum Median Sagital Kesit (Sobotta Anatomi Atlasından modifiye edilmiştir) (Putz ve Pabst, 2006).

Kadınlarda os sacrum daha kısa, daha geniş ve daha az konkavdır. Yan kenarlarının üst yarısı ile alt yarısı arasında geniş bir açı vardır. Erkeklerde ise bu açı görülmez. Facies pelvica erkeklerde daha derindir (Arıncı ve Elhan, 2014a).

2.1.2. Os Coccygis (Vertebrae Coccygeae I-IV)

Fetal yaşamın genellikle sekizinci haftasına kadar, embriyonun sahip olduğu kuyruk iskeletinin kalıntısıdır. İyi gelişmemiş son dört vertebrae'nın birleşmesinden meydana gelir. Bazen beş, bazen de üç vertebrae kalıntısından oluşabilir. Üst uçtan yukarıya doğru uzanan ve üst eklem çıkıntısının artığı olan bu çıkıntıya cornu coccygeum adı verilir. Bu çıkıntılar diğer vertebralardaki pediculus arcus vertebrae ile proc. articularis superior'ların karşılığıdır. Cornu coccygeum'lar üstte cornu sacrale'ler ile eklem yapar (Arıncı ve Elhan, 2014a; Ozan, 2014; Arifoğlu, 2019). (Şekil 2.6).



Şekil 2.6. Os Coccygis, A) Anteriordan Görünüş, B) Posteriordan Görünüş (Sobotta Anatomi Atlasından modifiye edilmiştir) (Putz ve Pabst, 2006).

Os coccygis ilkel bir yapı olmasına rağmen, m. levator ani, m. coccygeus ve çeşitli bağlar yapıya tutunmaktadır. Bu kas ve bağ yapıları pelvik tabanı destekler ve istemli harekete katkı sağlar (Ozan, 2014; Yoon vd., 2016).

2.2. Ossifikasyon (Kemikleşme)

Fetal dönemde ve doğumdan sonra bağ doku ve kıkırdak dokunun kemiğe dönüşmesine ossifikasyon denilmektedir. Kemikler, embriyodaki bağ dokusu yapısından kıkırdak dokusuna dönüşmeden direkt kemik haline dönüşürler. Bu tür kemikleşmeye intramembranöz ossifikasyon adı verilir. Bağ dokusu yapısında olan kemik, önce kıkırdak dokusuna daha sonra kemik dokusu şekline geçerse buna intrakartilaginöz ossifikasyon denir (Arıncı ve Elhan, 2014c; Arifoğlu, 2019).

2.2.1. Os Sacrum'un Ossifikasyonu

Os sacrum'u meydana getiren her bir vertebranın corpus'u bir primer iki de epifizial plaktan, arcus'ları ise iki merkezden kemikleşir. Pars lateralis'in ventral kısmında altı ilave merkez bulunur. Bunlar her bir vertebrada iki tane olmak üzere ilk üç vertebraya aittir. Bunlar costa artıkları olup foramina sacralia anteriora'nın üst dış tarafını oluştururlar. Os sacrum'un dış kısmında iki epifizial plak görünür. Bunlardan birincisi facies auricularis, ikincisi ise dış kenarın alt bölümü içindir. Sakral 1. vertebra corpus'unda ossifikasyon, genellikle intrauterin hayatın 8. ve 9. haftalarında başlar ve hızla 2. ve 3. vertebra corpus'larında da görülür. Intrauterin hayatın 5. ve 6. aylarına kadar son iki sakral vertebra corpus'unda ossifikasyon görülmez. Altıncı ve 8. aylarda arcus'larında ossifikasyon görülmeye başlar ve eş zamanlı olarak dış kısımlarda costa artıklarında da ossifikasyon görülür. Corpus ile arcus'ların birleşmesi 2. yılda önce son vertebralarda görülür. İlk sakral vertebralarda ise 5. veya 6. yılda görülür. Başlangıçta sakral vertebraların corpus'ları discus intervertebralis'ler aracılığı ile birbirinden ayrılmış durumdadır. Ancak 18 yaşında son iki vertebra corpus'u birbiriyle birleşir. Bu birleşme daha sonra yukardaki vertebra corpus'ları arasında da görülür (Arıncı ve Elhan, 2014a).

2.2.2. Os Coccygis'in Ossifikasyonu

Her segmentte bir tane olmak üzere dört merkezden kemikleşir. Birinci segmentte; 1. ve 4. yıllar, 2. segmentte; 5. ve 10. yıllar, 3. segmentte; 10. ve 15. yıllar, 4. segmentte ise 15. ve 20. yıllar arasında ossifikasyon başlar. Yaş ilerledikçe bu segmentler birbirleriyle birleşmeye başlar (Arıncı ve Elhan, 2014a).

2.3. Cinsiyet Tespitinin Yeri ve Önemi

İnsan kalıntılarının tanımlanması, kitlesel afetler, patlamalar ve kişinin kimliğini gizlemek için vücudun parçalandığı saldırı vakalarında birincil bir konudur (Kanchan ve Rastogi, 2009). Cinsiyetler arasında yaşlanma ve büyüme paternlerinde, gözlenebilir farklılıklar ve soyla ilgili morfolojik özelliklerde farklılıklar olduğu için boy, cinsiyet, soy ve yaş tahmininde doğru tahmin yapılması hayati öneme sahiptir (Krishan vd., 2016). Cinsiyet belirleme, medikal alanlarda, adli durumlarda sıklıkla gerekli olan özdeşleşmenin de hayati parçasıdır (Tekeli vd., 2020). Cinsiyet, olası eşleşme sayısını yarı yarıya indirdiği için belirlenen ilk demografik faktördür (Eshak, Ahmed ve Gawad, 2011). Bu durum bireylerin ayırt edilmesinde yardımcı olacaktır.

Genel olarak cinsiyetin belirlenmesi, iskelet yapısı bozulmadan bir bütün olduğunda bir araştırmacı için problem değildir. Ancak bu her zaman mümkün değildir. Örneğin, uçak kazalarında kemikler parçalara ayrılabilir ve tanımlamak için sadece küçük bir segment mevcut olabilir (İşcan, 2001; Y. D. Polat, Tellioglu, Şahmelikoğlu, Çapacı ve Karaman, 2020). Yapılan çalışmalara göre; iskelet yapının korunduğu os coxae + ossa cranii ile %98, os coxae ile %95, ossa cranii ile %90 ve üst ve alt ekstremitte uzun kemikleri ile %80-90 oranında cinsiyet tahmini doğrulukları belirtilmiştir (Şahiner, 2007; Walker, 2008; Biwasaka vd., 2009; Fliss vd., 2019). Bu da bize iskeletin sadece belirli kemikler üzerinden cinsiyet tayini yapmak zorunda kalındığı durumlarda da doğru sonuçlara ulaşılabileceğini göstermektedir.

2.4. Cinsiyet Tahmini Yöntemleri

Adli antropologlar, insan kalıntılarında cinsiyet tahmini için genellikle morfolojik ve metrik yöntemler kullanırlar. Bu yöntemler, DNA parmak izi gibi moleküler tekniklerin ortaya çıkmasına ve gerçekleştirilmesine rağmen tanımlama sürecinde çok önemlidir. Ancak bu yöntemler, yüksek varyans ve belirsiz dönüm noktası ayrıntıları nedeniyle daha az güvenilirlerdir. Çok sayıda çalışma, doğrudan kemikler üzerinden alınan ölçümlerin daha yüksek güvenilirlik ve tekrarlanabilirliğini göstermektedir ve bu nedenle, bu tür doğrudan cinsiyet tahmin yöntemlerinin diğer yöntemlerden daha güvenilir olduğu düşünülmektedir (Krishan vd., 2016).

2.4.1. Morfolojik Yöntemler

Morfolojik yöntemler, değerli sonuçlar ve hızlı ön değerlendirme sağlayan cinsel olarak dimorfik özelliklerin görsel değerlendirmesine dayanır. Ancak bu özellikler, öznellik seviyesinden büyük ölçüde etkilenmektedir (Kemkes-Grottenthaler, Löbig ve Stock, 2002). Humerus'un extremitas distalis'inde bulunan fossa olecrani ve trochlea humeri şekli, os pubis'in şekli veya ramus mandibularis'in fleksiyonu gibi cinsiyet değerlendirmesinin birçok özelliği ancak morfolojik olarak değerlendirilebilir (Rogers, 1999; Patriquin, Loth ve Steyn, 2003; Saini vd., 2011). Bu özelliklerin ölçülmesi, gözlemciler arası ve gözlemci içi hataları, sınıflandırma güçlüklerini ve analizdeki problemleri göstermesi zordur. Morfolojik değerlendirme tamamen bozulmamış kemiklerle daha iyi sonuçlar verirken, parçalanmış kemikler veya eksik iskeletler durumunda kesinlik dereceleri düşme eğilimindedir. Araştırmacılar tarafından yapılan çalışmalarda yapılan gözlemler sonucunda görsel puanlama yöntemlerinin nesnelliği ve tekrarlanabilirliğinin sınırlı olduğu vurgulanmaktadır (Kemkes-Grottenthaler vd., 2002; Scheuer, 2002).

2.4.2. Metrik Yöntemler

Metrik çalışmalar, erkek ve kadın boyutlarındaki temel değişkenlik prensibine dayanmaktadır. Bu çalışmalar çoğunlukla bireylerin cinsiyet tahmininde kullanılabilecek modelleri / denklemleri türetmek için farklı istatistiksel yöntemler

kullanılmaktadır. Metrik çalışmalardan elde edilen sayısal sonuçların değerlendirilmesi ve yorumlanması daha kolaydır (Asala, 2001; Pretorius, Steyn ve Scholtz, 2006).

Metrik yöntemler kullanılan çalışmalarda; basit oranlar, sınırlayıcı noktalar, tanımlama noktaları, kesit noktaları, çıkış noktaları ve cinsiyet tahmini için ayrımcı fonksiyon analizi gibi farklı istatistiksel yaklaşımlar kullanılmıştır (Dabbs, 2009; Dabbs ve Moore-Jansen, 2010). Cinsiyetteki doğruluk oranı, kullanılan istatistiksel yönteme bağlı olarak değişebilmektedir. Os sacrum'dan metrik kaliper ölçümleri yapmak ve cinsiyet belirlemek için ayırt edici işlevi kullanmak adli antropolojide kullanılan bir yöntemdir. Doğrudan ölçümlere dayalı cinsiyet tahmininde uygulanabilirlikleri için indeksler türetilmiştir. Bu indeksler, vücut geliştirme gibi indekslerden bağımsızdır (Nagesh, Kanchan ve Bastia, 2007; Chandrakanth, Kanchan ve Krishan, 2014).

2.4.2.1. Dijital Radyografiden Yararlanma Yöntemleri

Araştırmacılar, çeşitli kemik koleksiyonları üzerinde yaptıkları çalışmaların yanı sıra, cinsiyet tahmininde dijital adli osteolojinin diğer klasik osteometrik çalışmalarla benzer bir doğruluk oranı sağladığını gözlemlemişlerdir (Mays, 2000). Dijital radyografiler, analizden önce parçalanmış, yarı ayrılmış ve kömürleşmiş veya başka şekilde kalıntılara ayrılmış numunelerde kullanılabilecek alternatif ve doğru bir ölçüm tekniği sağlar. Örneğin, doğrudan kemiklerden veya canlı bireylerden çekilen radyografiler, femur'un minimum superior-inferior boyun çapı ve maksimum baş çapından elde edildiği gibi, cinsiyet tahminindeki yüksek doğruluklar açısından neredeyse benzer sonuçlar ortaya çıkmaktadır (Kranioti, Vorniotakis, Galiatsou, İşcan ve Michalodimitrakis, 2009; Mostafa, El-Ellemi, El-Beblawy ve Dawood, 2012).

2.4.2.2. Bilgisayarlı Tomografi ve Manyetik Rezonans Görüntüleme Kullanılan Yöntemler

Bilgisayarlı Tomografi (BT) ve Manyetik Rezonans Görüntüleme (MRG), gerçek adli senaryoda hayati bir role sahip, geleneksel antropolojik yöntemlerin sistematik bir şekilde derecelendirilmesi ve tekrar değerlendirilmesi ile sürekli değişen çağdaş

popülasyonlarda daha duyarlı ve doğru olmalarını sağlayan invaziv olmayan yöntemlerdir (Black, 2000). BT hassas, maliyeti düşük, öncesinde herhangi bir işlem gerektirmeyen, hızlı ve rekonstrüksiyon imkanı olan bir yöntem olduğu için adli antropologlar tarafından tercih edilmektedir. Cinsiyet belirlemede cesaret verici sonuçlar vermektedir (Krishan vd., 2016). Biwasaka ve arkadaşları tarafından yapılan çalışmada, görüntü oluşturmak için incisura ischiadica major kullanılarak BT ile %89,4 doğruluk sağlamaktadır (Biwasaka vd., 2009).

2.4.2.3. Geometrik Morfometrik Yöntemler

Geometrik morfometrik analiz, geleneksel yöntemlerle analiz edilemeyen ve çoğunlukla göz ardı edilen eğrilere ve çıkıntılara sahip katı yapıların morfolojisini ölçmek için kullanılan nispeten yeni bir yöntemdir (M Steyn, Pretorius ve Hutten, 2004; Passalacqua, Vollner ve Rainwater, 2010). İskeletler arasında farklılıklar gösteren morfolojik özelliklerin ayrıntılı değerlendirilmesini sağlar. Son zamanlarda, cinsiyet analizi kemiklerin morfometrik analizine dayanmaktadır. Bu belirleme, antropolojik inceleme ve iskelet kalıntılarının tanımlanması için önemli bir parametredir (Hegazy1 ve 2, 2013).

2.4.2.4. Olasılıksal Cinsiyet Tanı Yöntemi (Diagnose Sexuelle Probabiliste, DSP)

Olasılıksal cinsiyet tanı yöntemi, pelvis ölçümüne dayanan cinsiyet belirleme yöntemidir. Cinsiyet, kayan kaliperler kullanılarak her örnekten alınan spesifik ölçümler karşılaştırılarak belirlenir. DSP, adli antropolojide doğruluk ve güvenilirlik açısından yaygın olarak kullanılan geçerli bir yöntemdir. Chapman ve ark.'nın yapmış olduğu çalışmada, DSP'nin diğer sanal cinsiyet belirleme yöntemlerine göre hem kalça hem de pelvik kuşak kemiği için adli vakalardaki kullanımını belirlemek için doğruluğunu incelemiştir. DSP'nin sağlam bir yöntem olduğu ve hem kalça kemiği hem de pelvik kuşağı içeren adli vakalarda %100 doğrulukla uygulanabilir olduğu tespit edilmiştir. Birçok çalışmada, iyi korunmuş veya hasarlı numunenin cinsiyet tayinini basit ve kolay bir şekilde yapılabileceğini bildirmiştir (Chapman vd., 2014; Mestekova, Bruzek, Velemnska ve Chaumoitre, 2015). Böylece DSP'yi cinsiyet tayini

için adli amaçlar doğrultusunda tercih edilen yöntemlerden biri haline getirmektedir. Adli araştırmacıların daha doğru sonuçlar elde etme çabalarında cinsiyet tahmini için daha yeni ve daha iyi yöntemlerin geliştirilmesine ve mevcut olanların da yeniden değerlendirilmesine devam edileceği bildirilmiştir (Krishan vd., 2016).

2.5. Radyolojide Anatomi

Bilgisayarlı Tomografi’de görüntü, dönen X-ışını demetinin hastayı geçmesi ve sonrasında dedektörler ile ölçülüp bilgisayar yardımıyla görüntü oluşturulmasına dayanır. Bu ölçümler sonucunda gri tonlar ile boyanarak kesit görüntüleri elde edilir. Açık tonlar, koyu gri tonlara göre X ışınlarının daha fazla tutulduğu bölgelerdir. Direkt grafilere göre, BT’de 10 ile 100 kat daha fazla radyasyon kullanılır (Fred A. Mettler, 2008).

Tıp dünyasında BT’nin ilk kullanımı 1972 yılında başlamıştır. BT tekniğinde gelişmeler hızlı bir şekilde devam etmektedir. Tek dedektörlü (spiral) BT 1989’da, iki dedektörlü BT 1992’de, 1998’den beri çok kesitli bilgisayarlı tomografi (ÇKBT) kullanılmaya başlanmıştır. İlk BT cihazlarında X-ışını tüpü hasta etrafında bir kez döndüğünde tek kesit görüntü alabilirken, yeni görüntüleme cihazları daha fazla kesitin alınabilmesini sağlamaktadır. Tek bir dönüşte 320 kesit alabilen yeni cihazlar teknolojinin ilerlemesiyle geliştirilmektedir. Ayrıca ÇKBT taramaları, işlem sırasında hareketsiz görüntü alınmasını sağlamaktadır. Tek dedektörlü BT’nin 48 sn’de yaptığı işi, dört dedektörlü ÇKBT 12 sn’de yaparak zamandan kazanç sağlamaktadır (Rydberg, Liang ve Teague, 2004; Boone, 2006; Fred A. Mettler, 2008; Kantarcı ve Okur, 2013). Bu sayede hastadan kaynaklanabilecek bozulmalar engellenebilmektedir.

ÇKBT, tüm vücudun hızlı ve yüksek çözünürlük ile kemik ve yumuşak doku yapılarını göstermek için kullanılan güvenilirliği kanıtlanmış bir tekniktir. ÇKBT, kesitsel yöntemden gerçek üç boyutlu görüntüleme modeline doğru temel bir basamaktır. Yeni fırsatlar sunmakla kalmaz, aynı zamanda radyolojik görüntüleme yöntemleri arasında ve veri elde etmede oldukça başarılı özellikler ortaya koymaktadır (Acar vd., 2018). ÇKBT görüntülerin incelenmesi, patolojik muayenede gözden kaçabilecek ayrıntıların ele alınmasında yardımcı olmaktadır. ÇKBT’de dijital veriler

elektronik ortamda tutulduğundan, herhangi bir zamanda ve yerde, görüntüleri detaylı bir şekilde gözlemlememize, doğru ve güvenilir metrik analizler yapmamıza olanak sağlar. Ayrıca tekrardan ölçülüp yeniden yorumlanabilmesi arařtırmacılar arasındaki veri aktarımında tahmin ve güvenilirliđi artıracakını düşünmekteyiz.

Çalışmamızda insan os sacrum'u ve os coccygis'inin ÇKBT yöntemi ile metrik ölçümleri yapılarak cinsiyete göre değerlendirildi. Elde edilen verilerin literatüre katkı sağlayacağını düşünmekteyiz.

3. GEREÇ VE YÖNTEM

Çalışmamızda kullanılan görüntüler, Ocak 2016 - Mayıs 2019 yılları arasında Karabük Üniversitesi Eğitim ve Araştırma Hastanesine başvurmuş ve çeşitli nedenlerle radyolojik görüntülemeye sevk edilmiş bireylere aittir. Hastalar sırtüstü yatar pozisyonda iken axial planda BT görüntüleri alınmıştır. Tüm görüntüler 3 mm kesit kalınlığındadır.

110 kadın 90 erkeğe ait BT görüntülerinde yapılan inceleme neticesinde batın veya pelvis içerisinde herhangi bir patolojisi bulunmayan, os sacrum ve os coccygis'te kırık veya cerrahi öyküsü olmayan, görüntü olarak sorunsuz 25-50 yaş aralığında 75 kadın ve 75 erkek bireye ait görüntüler çalışmaya dahil edildi.

Bu araştırma Karabük Üniversitesi Sağlık Bilimleri Enstitüsünün 18.01.2019 tarih ve 2019/03 sayılı kararı ile tez çalışması olarak belirlendi. Karabük Üniversitesi Girişimsel Olmayan Klinik Araştırmalar Etik Kurulu tarafından 25.09.2019 tarih ve 6/3 no'lu karar sayısı ile onaylandı.

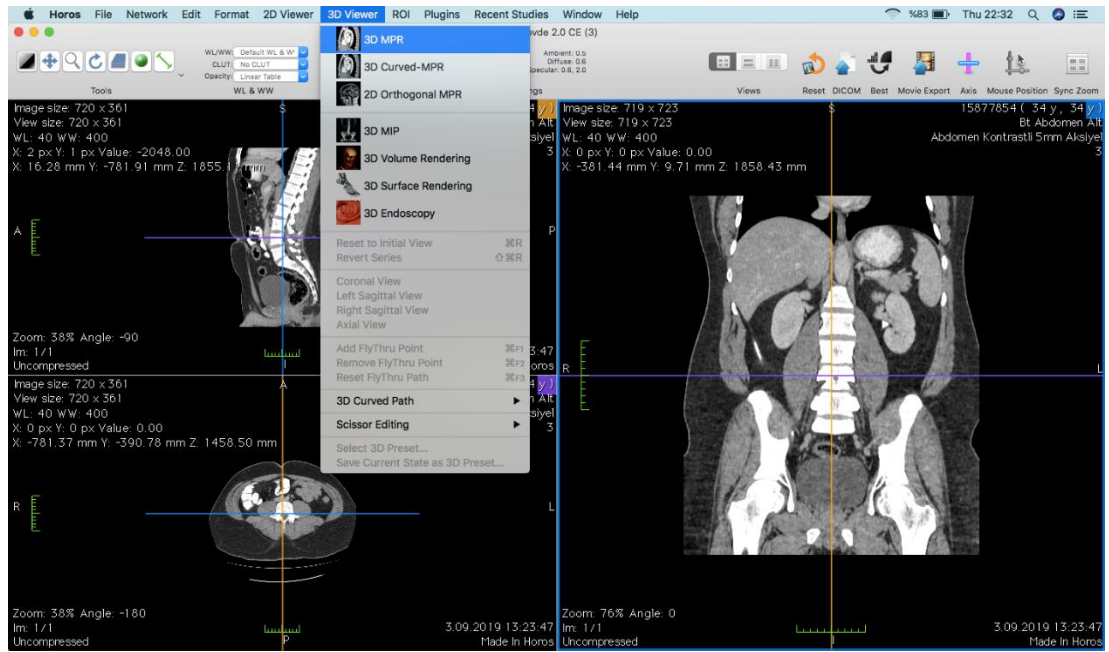
3.1. Görüntü Analizi

Araştırma için kullanılacak radyolojik görüntüler Karabük Üniversitesi Eğitim ve Araştırma Hastanesi Radyoloji Kliniği tarafından kullanılan, Picture Archiving and Communication System (PACS) arşiv sisteminden rastgele seçildi. BT görüntüleri, 16 kesitli ÇKBT tarayıcı (Aquilion 16; Toshiba Medical Systems, Tokyo, Japan) cihazı kullanılarak çekimi yapılan hastalardan elde edildi. 3 mm kesit kalınlığında görüntüler kullanılmıştır.

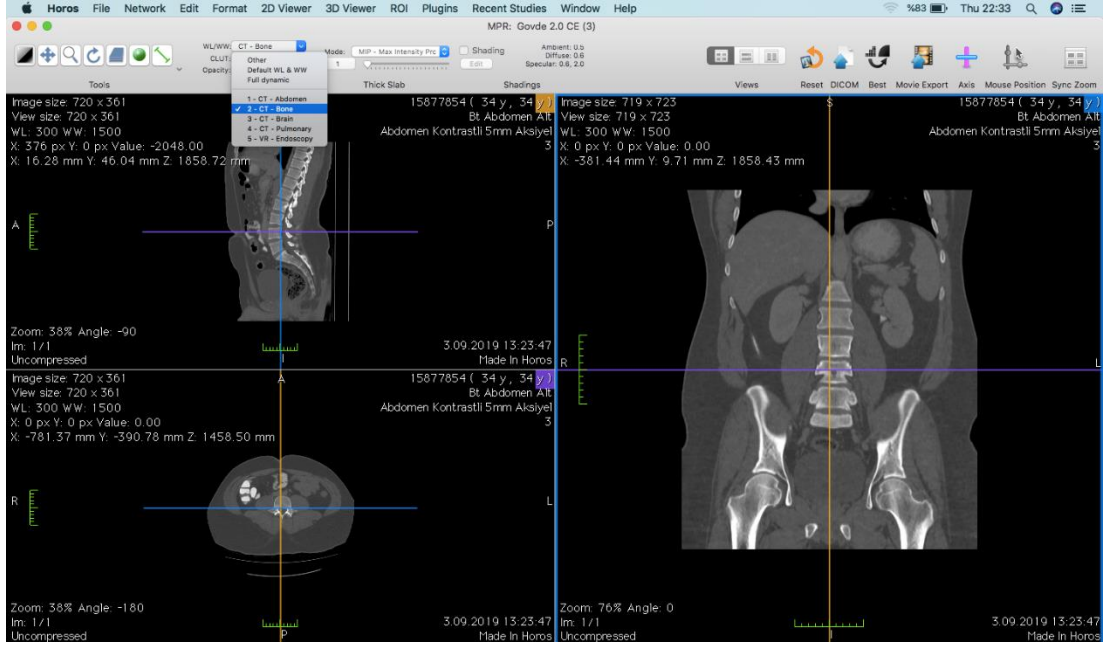
3.1.1. Horos

Horos ücretsiz ve açık kaynaklı tıbbi resim görüntüleme aracıdır. Horos Projesinin amacı Mac OS X için tamamen işlevsel olup 64 bit tıbbi görüntü görüntüleyici geliştirmektir. Horos, OsiriX TM ve diğer açık kaynaklı tıbbi görüntüleme kütüphanelerine dayanmaktadır (“The Horos Project” 2018).

PACS arşiv sisteminde bulunan BT görüntüleri Digital Imaging and Communications in Medicine (DICOM) formatında kaydedilerek Horos (Version 3.3, USA) kişisel iş istasyonuna aktarıldı. 3D Multiplanar Reconstruction (MPR) aracı kullanılarak sagittal, transvers ve coronal görüntü serileri oluşturuldu (Şekil 3.1). Oluşan görüntüler standart kemik dozuna getirildi (Şekil 3.2).

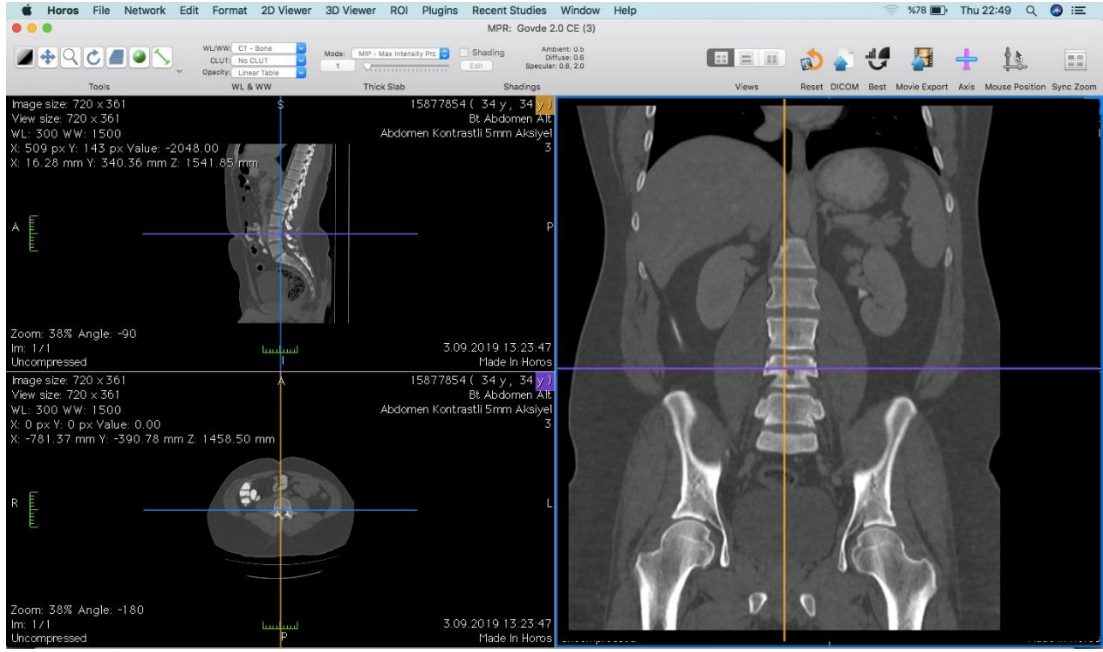


Şekil 3.1. 3D MPR ile Sagittal, Transvers ve Coronal Görüntü Serileri.

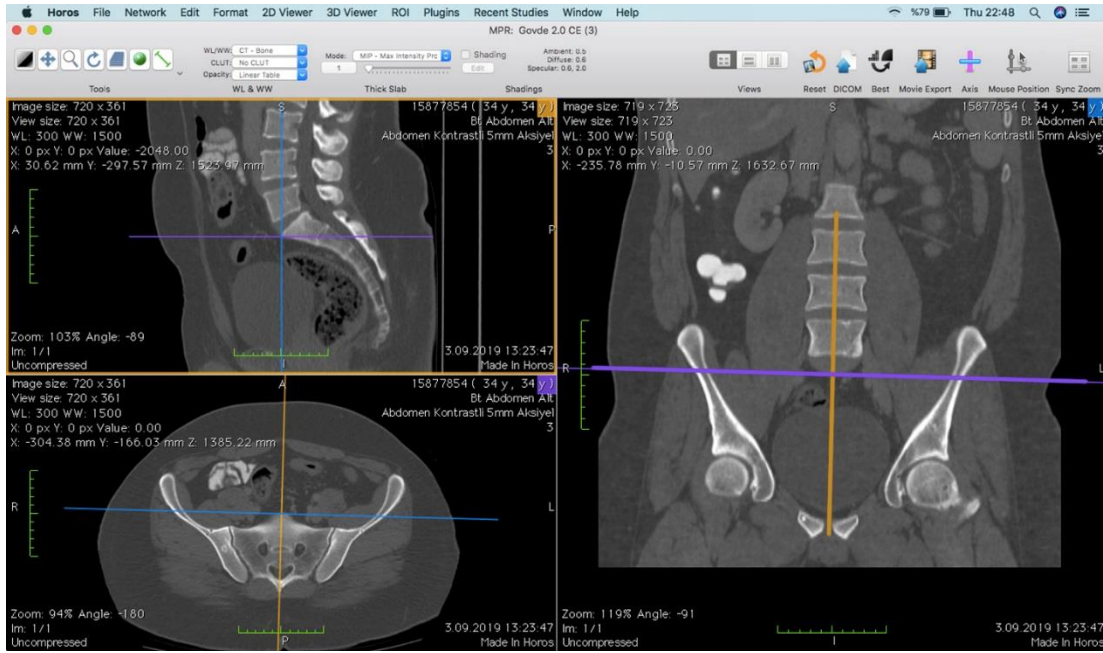


Şekil 3.2. Horos Programı'nda Görüntülerin Kontrast Ayarlaması.

Sagittal, transvers ve coronal görüntü serilerinden sagittal görüntü serisi, orta hat olarak kabul edilen promontorium'dan geçecek şekilde sabitlendi. Coronal görüntü serisi, corpus vertebrae'nın orta hattından geçecek şekilde hizalandı. Transvers görüntü serisi, hem vertebraların processus spinosus'larından hem de symphysis pubis'ten geçecek şekilde hizalandı. Bu şekilde tüm görüntü serileri ortogonal düzleme getirildi (Şekil 3.3).



A

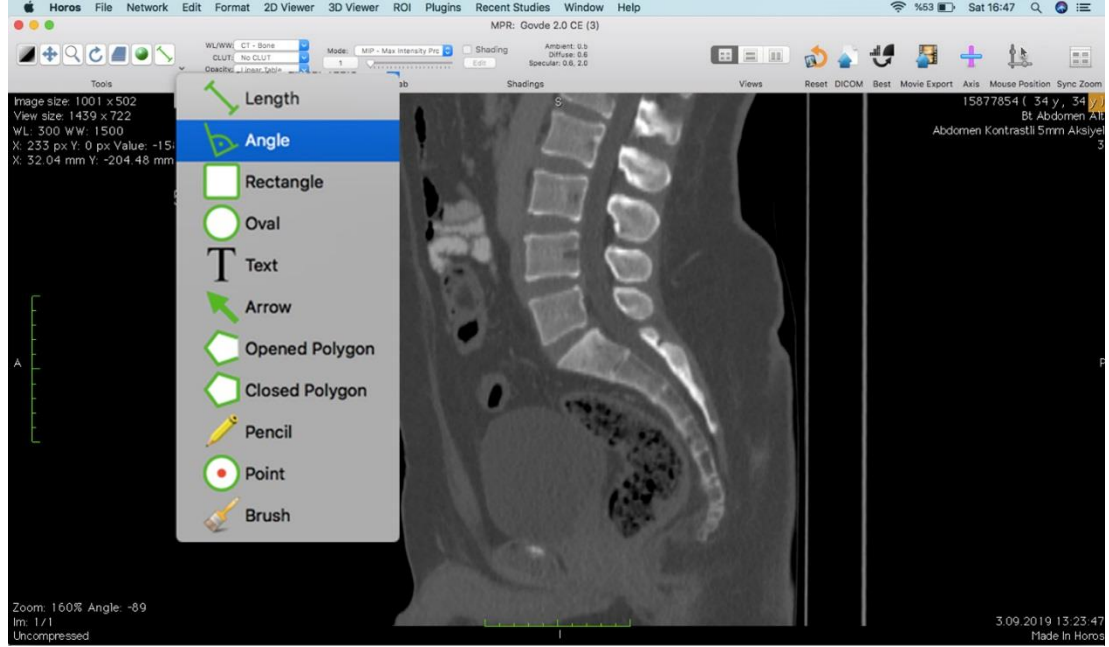


B

Şekil 3.3. Horos Programı'nda 3D BT Görüntüleri.

A) Ortogonal Düzleme Getirilmemiş, B) Ortogonal Düzleme Getirilmiş

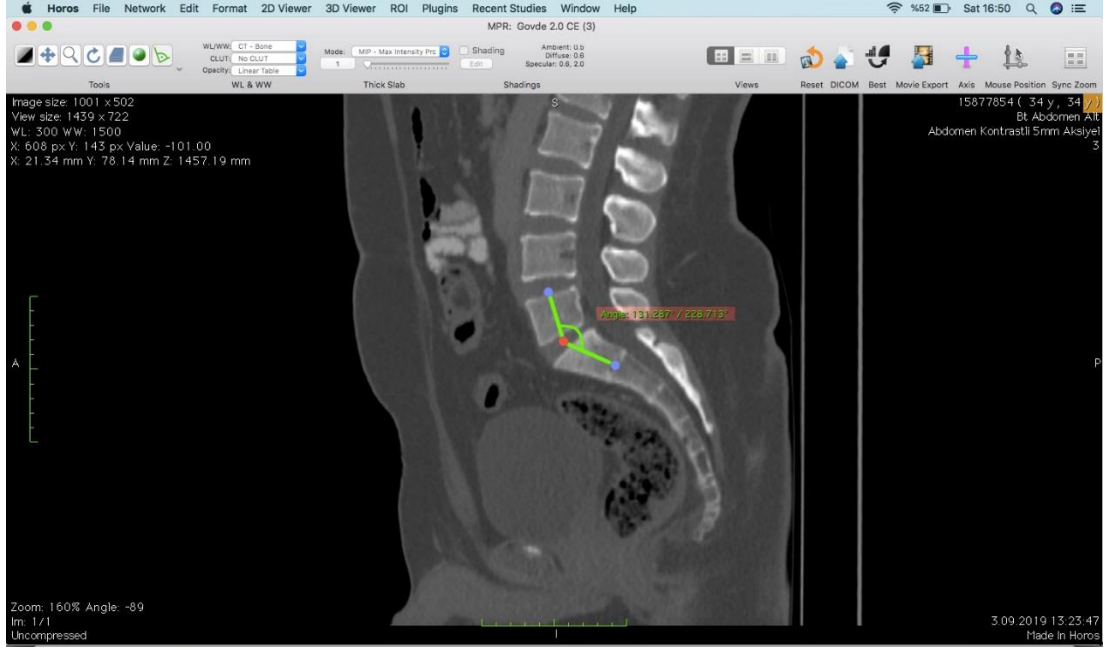Sagittal görüntü serisi üzerinden ölçüm yapmak için Horos Programı üzerindeki uzunluk ve açı ölçüm araçları kullanıldı (Şekil 3.4).



Şekil 3.4. Horos Programı'ndaki Ölçüm Araçları.

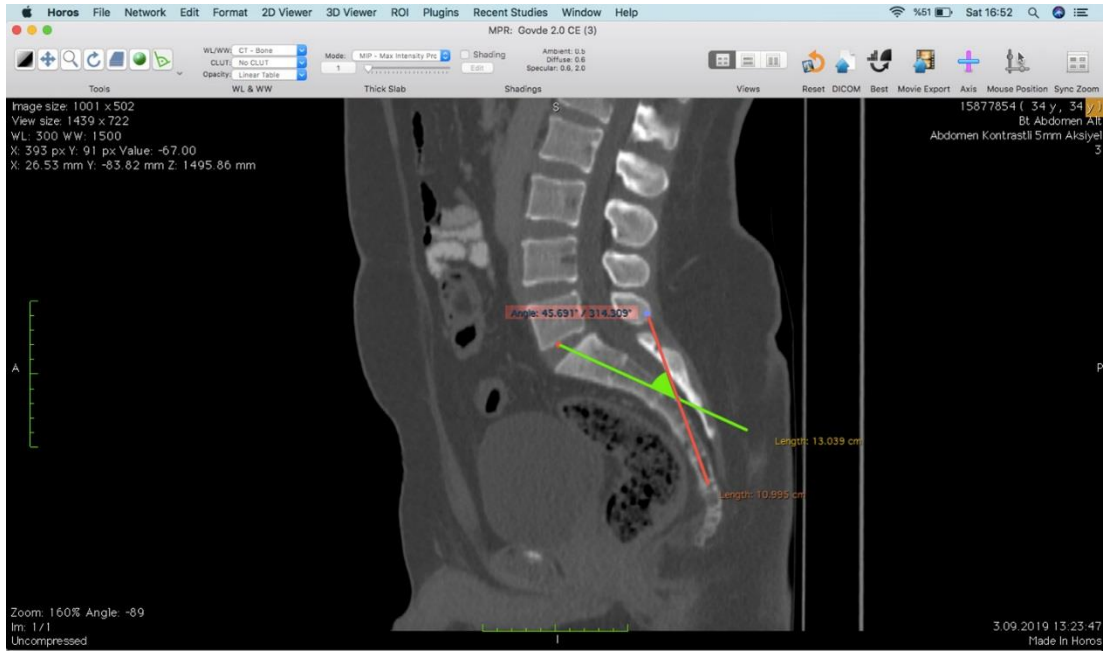3.1.2. Sagittal Görüntü Üzerinde Yapılan Ölçümler

Lumbosakral Açı (LSA), 5. lumbal vertebra'nın üst ve alt sınırının orta noktalarını birleştiren çizgi ile 1. sakral vertebra'nın üst ve alt sınırının orta noktalarını birleştiren çizgi arasındaki geniş açıdır. Literatürde çeşitli olarak LSA; "sakro-yatay açı", "sakral taban açısı", "sakral LSA" veya "Ferguson'un açısı" olarak da adlandırılmaktadır (Khanal, 2018). Lumbosakral açı erkeklerde yaklaşık 125° , kadınlarda $118-120^{\circ}$ kadardır (Kuran, 1993) (Şekil 3.5).



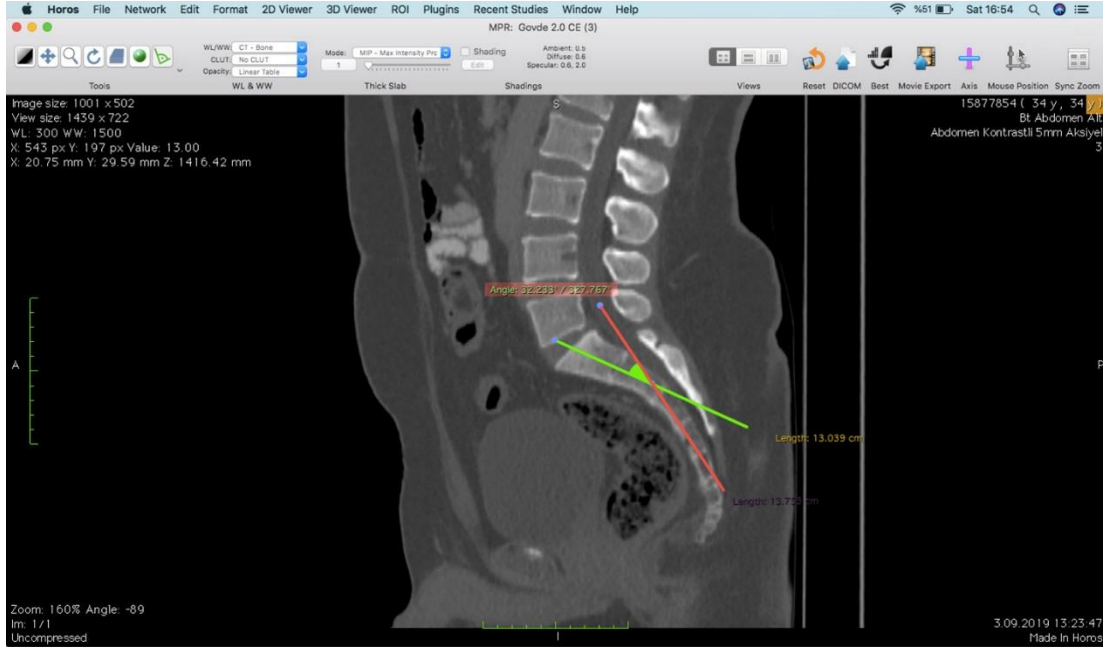Şekil 3.5. Lumbosakral Açı'nın Ölçümü.

Sakral Eğrilik (SE), 1. sakral vertebra'nın üst ve alt sınırının orta noktalarını birleştiren çizgi ile 5. sakral vertebra'nın üst ve alt sınırının orta noktalarını birleştiren çizgi arasındaki dar açıdır (Şekil 3.6).



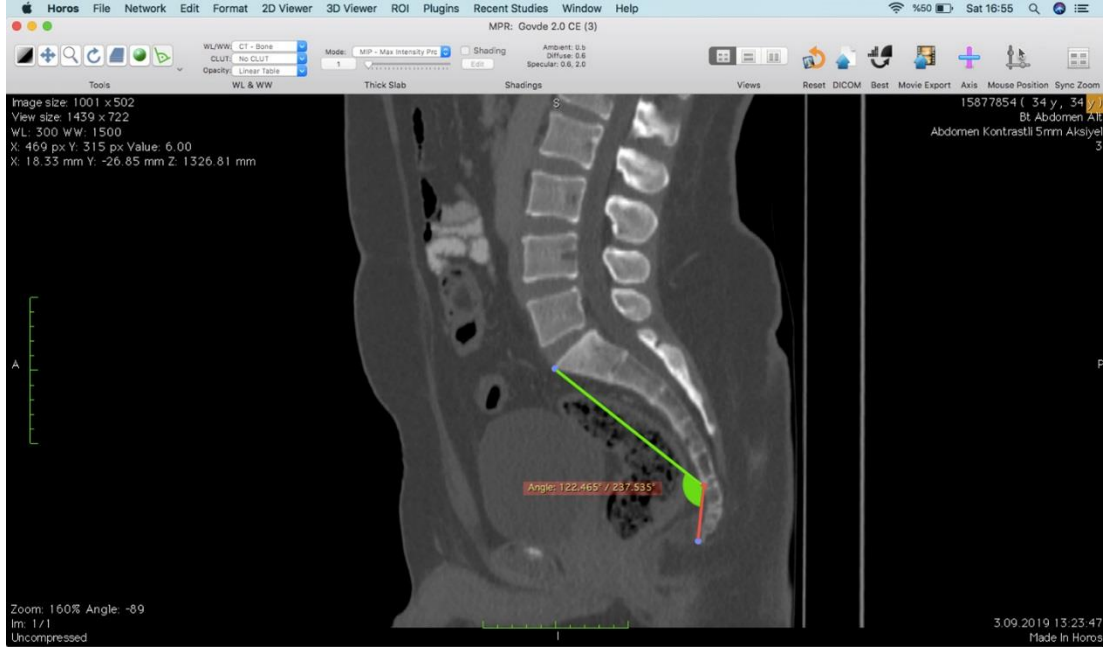
Şekil 3.6. Sakral Eğrilik'in Ölçümü.

Sakral Kifoz (SK), 1. sakral vertebra'nın üst ve alt sınırının orta noktalarını birleştiren çizgi ile 2. sakral ve 4. sakral vertebrae'larının alt sınırlarının orta noktalarını birleştiren çizgi arasındaki dar açıdır (Marty vd., 2002) (Şekil 3.7).



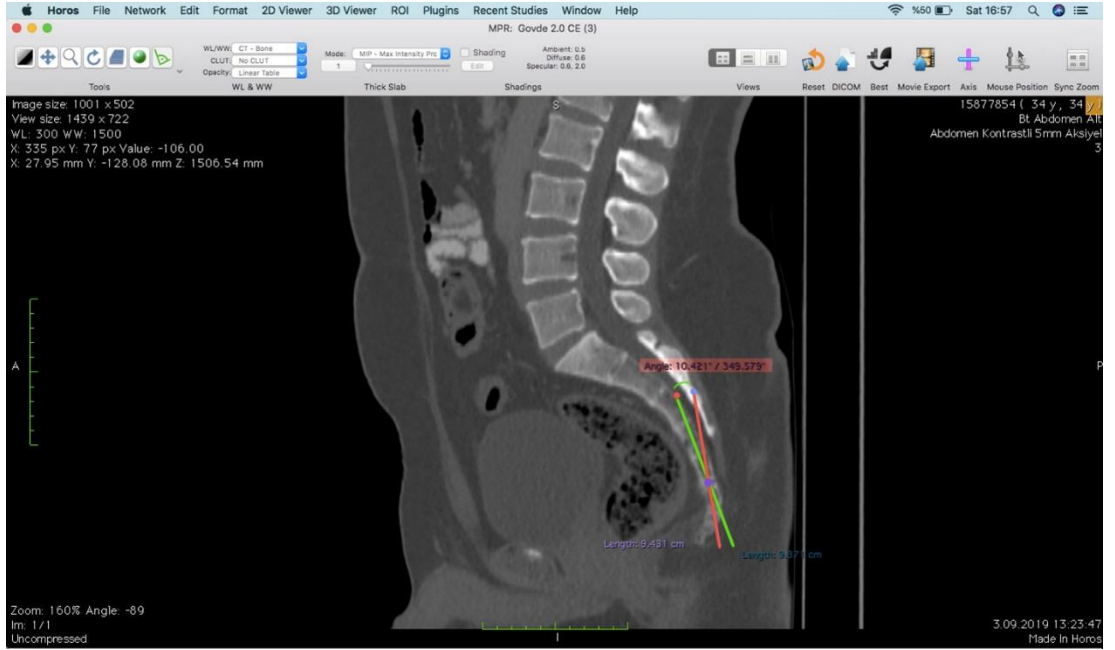Şekil 3.7. Sakral Kifoz'un Ölçümü.

Sakrokoksigeal Açık (SKA), promontorium'dan sakrokoksigeal ekleme çizilen çizgi ile son koksiks'in ucundan sakrokoksigeal ekleme çizilen çizgi arasındaki geniş açıdır (Şekil 3.8).



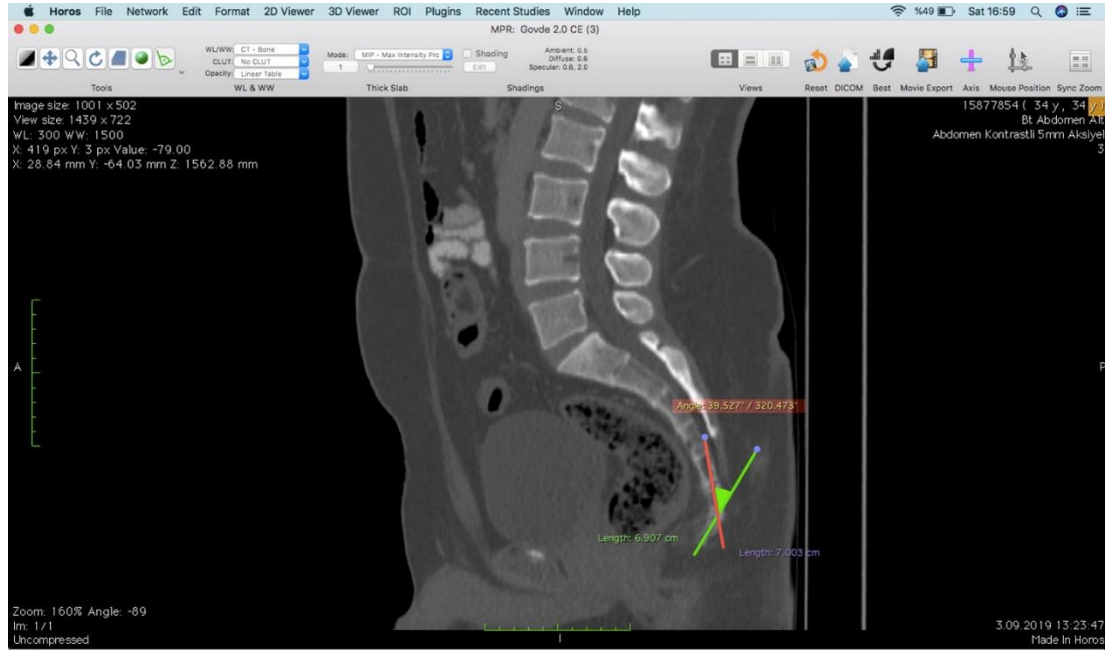Şekil 3.8. Sakrokoksigeal Açı'nın Ölçümü.

Sakrokoksigeal Eklem Açısı (SKEA), 5. sakral vertebra'nın üst ve alt sınırının orta noktalarını birleştiren çizgi ile 1. koksigeal vertebra'nın üst ve alt sınırının orta noktalarını birleştiren çizgi arasındaki dar açıdır (Şekil 3.9).



Şekil 3.9. Sakrokoksigeal Eklem Açısı'nın Ölçümü.

Koksigeal Eğrilik (KE), 1. koksigeal vertebra'nın üst ve alt sınırının orta noktalarını birleştiren çizgi ile son koksigeal vertebra'nın üst ve alt sınırının orta noktalarını birleştiren çizgi arasındaki dar açıdır (Şekil 3.10). Literatürde de “interkoksigeal açı” olarak adlandırılmıştır (Woon, Perumal, Maigne ve Stringer, 2013; Karayol, Karayol ve Dokumacı, 2019). İnterkoksigeal açı, koksiksın ilk ve son segmenti arasındaki açı olarak tanımlanır (Kim ve Suk, 1999).



Şekil 3.10. Koksigeal Eğrilik'in Ölçümü.

3.2. İstatistiksel Analiz

Her bir veri için normality test olan Anderson-Darling testi uygulandı. Normal dağılım gösteren veriler için tanımlayıcı istatistikler olan ortalama (\bar{x}) ve \pm standart sapma ($\pm ss$) ile ifade edilmiştir. Normal dağılım göstermeyen veriler için ise medyan (ortalama), en küçük (minimum) ve en büyük (maksimum) değerler gibi tanımlayıcı istatistikler kullanılacaktır.

Normal dağılım gösteren verilerin analizinde erkekler ve kadınlar arasındaki ilişki için Two Sample t testi, normal dağılım göstermeyen verilerin analizinde ise Mann Whitney U testi uygulandı. $p \leq 0,05$ değeri istatistiksel olarak anlamlı kabul edildi. Cinsiyet tahmini için Quadratik Discriminant Analizi (QDA) uygulandı.

Değişkenlerin cinsiyeti ayırt etme gücü ölçüsü Receiver Operating Characteristic (ROC) analizi ile belirlendi. Analizlerde Minitab 17 ve Medcalc 18 programı kullanıldı.

4. BULGULAR

Normal dağılım göstermeyen tüm parametreler için değişkenlere Mann Whitney U testi uygulandı. Çalışma örnekleminiz 25-50 yaşları arasında rastgele seçilen sağlıklı 150 bireye (75 Kadın, 75 Erkek) ait BT görüntüleri üzerinden yapılmıştır. 75 kadın ve 75 erkek bireylerin her bir parametresi 3 defa farklı zamanlarda ölçülerek doğruluk oranının artırılması ve ölçücü hatalarını en aza indirilmesi amaçlanmıştır. Kadınlarda ortalama yaş 39,2 yıl, erkeklerde ortalama yaş 40,8 yıl olarak bulundu. İstatistiksel olarak anlamlı bir fark yoktur ($p>0,05$).

Çalışmamızda LSA ölçümleri cinsiyetler bakımından karşılaştırıldığında LSA ortalamaları erkek bireylerde kadın bireylere göre daha yüksek bulunmuştur ($p\leq 0,05$). Os sacrum kadınlarda erkeklere göre daha kavislidir (Tablo 4.1) (LSA: Lumbosakral Açı).

Tablo 4.1. Lumbosakral Açı'nın Kadın ve Erkek Bireyler Arasında Karşılaştırılması.

Cinsiyet	Ortalama°(Min-Max)	p
Kadın	131,76 (114,17-152,52)	$\leq 0,05$
Erkek	133,69 (118,31-156,54)	

SE ölçümleri ortalamaları cinsiyetler bakımından karşılaştırılarak bakıldığında erkek bireylerde kadın bireylere göre daha yüksek olmasına rağmen istatistiksel olarak anlamlı bir fark olmadığı tespit edildi ($p>0,05$) (Tablo 4.2) (SE: Sakral Eğrilik).

Tablo 4.2. Sakral Eğrilik'in Kadın ve Erkek Bireyler Arasında Karşılaştırılması.

Cinsiyet	Ortalama°(Min-Max)	p
Kadın	50,95 (24,70-83,33)	0,37
Erkek	51,08 (20,91-81,78)	

SK ölçümleri ortalamaları cinsiyetler açısından kıyaslandığında erkek bireylerde kadın bireylere göre daha geniş bulundu ancak bu değer istatistiksel olarak anlamlı değildi ($p>0,05$) (Tablo 4.3) (SK: Sakral Kifoz).

Tablo 4.3. Sakral Kifoz'un Kadın ve Erkek Bireyler Arasında Karşılaştırılması.

Cinsiyet	Ortalama°(Min-Max)	p
Kadın	26,15 (9,96-53,55)	0,14
Erkek	28,20 (10,42-60,90)	

SKA ölçümleri ortalamaları erkek bireylerde kadın bireylere göre istatistiksel olarak daha geniş bulundu ($p\leq 0,05$). Os sacrum kadınlarda daha kavisli, os coccygis erkeklerde daha düz olduğu bulunmuştur (Tablo 4.4) (SKA: Sakrokoksigeal Açı).

Tablo 4.4. Sakrokoksigeal Açı'nın Kadın ve Erkek Bireyler Arasında Karşılaştırılması.

Cinsiyet	Ortalama°(Min-Max)	p
Kadın	105,15 (73,75-143,59)	$\leq 0,05$
Erkek	110,13 (85,54-142,29)	

SKEA ölçümlerinin ortalamaları cinsiyetler bakımından karşılaştırıldığında kadın bireylerde erkek bireylere göre istatistiksel olarak daha geniş bulundu ($p\leq 0,05$). Os coccygis erkeklerde daha düz, kadınlarda daha konveks bulunmuştur (Tablo 4.5) (SKEA: Sakrokoksigeal Eklem Açısı).

Tablo 4.5. Sakrokoksigeal Eklem Açısı'nın Kadın ve Erkek Bireyler Arasında Karşılaştırılması.

Cinsiyet	Ortalama°(Min-Max)	p
Kadın	17,16 (4,11-52,39)	$\leq 0,05$
Erkek	11,19 (1,93-57,34)	

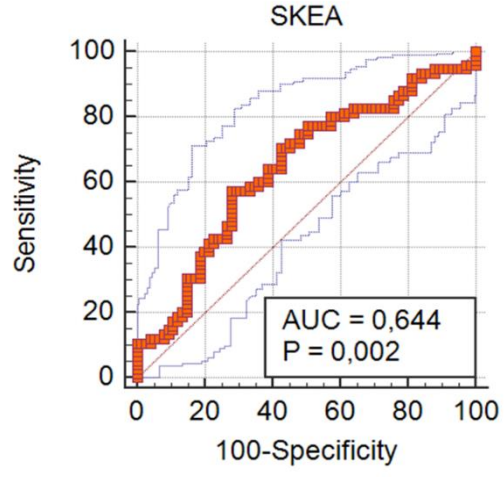
KE ölçümleri cinsiyetler bakımından kıyaslandığında KE ortalamaları kadın bireylerde erkek bireylere göre daha geniş bulunmasına rağmen anlamlı fark yoktur ($p>0,05$) (Tablo 4.6) (KE: Koksigeal Eğrilik).

Tablo 4.6. Koksigeal Eğrilik'in Kadın ve Erkek Bireyler Arasında Karşılaştırılması.

Cinsiyet	Ortalama^o(Min-Max)	p
Kadın	45,36 (2,49-94,90)	0,12
Erkek	43,04 (10,78-86,88)	

Altı farklı parametre ile yapılan QDA'da cinsiyet bakımından değerler incelendiğinde; tüm parametrelerden erkek bireyleri ayırt etme gücü %93,3, kadın bireyleri ayırt etme gücü %85,3 ve toplam ayırt etme gücü ise %89,3 olarak bulunmuştur. Daha açık bir ifade ile 75 erkekten 70'i, 75 kadından 64'ü doğru tespit edilmiştir.

Os sacrum ve os coccygis eğriliklerinin cinsiyeti ayırt etme özelliği ölçüsü olan ROC analizi ile yapılmıştır. ROC eğrisinin altındaki alan kadın ve erkek cinsiyetlerinin ne kadar iyi ayırt edilebildiğini gösterir. Eğri altında kalan alan 0.5 ile 1 arasında değerler alır. Eğrinin altında kalan alanın 1'e daha yakın olması çalışmanın güvenilirliğin arttığını göstermektedir. Tüm parametreler içinde en yüksek AUC (Area Under of a ROC Curve) değeri SKEA'ya aittir (0,644). SKEA %57,33 hassasiyet, %72 ayırma gücü ve %64,66 doğruluk oranıyla cinsiyeti ayırmada en güvenilir gösterge olduğunu göstermiştir (Şekil 4.1).



Şekil 4.1. Sakrokoksigeal Eklem Açısı ROC Analizi Grafiği

5. TARTIŞMA

İnsan iskeletini oluşturan bazı kemikler cinsiyet tahmini yapılmasında önemli rol oynar. Cinsiyet tahmininde ilk olarak os coxae ve ossa cranii tercih edilmektedir. Os coxae ve ossa cranii'nin olmadığı durumlarda; sternum, femur, tibia, patella, calcaneus, humerus, radius, ulna, el ve ayak kemikleri cinsiyet tahmini yapmak amacıyla adli olgularda alternatif olarak etkili bir şekilde kullanılabilir (Torimitsu vd., 2015; Issa, Khanfour ve Kharoshah, 2016; Torimitsu vd., 2017; Oner, Turan, Oner, Secgin ve Sahin, 2019).

Cinsiyet tahmini, adli antropoloji vakalarında temel parametrelerden biri olarak kabul edilir. İskelet kalıntılarının incelenmesinde öncelikle dikkate alınması gereken konulardandır (Krishan vd., 2016). Cinsiyetin en iyi göstergesi oldukları düşüncesiyle os coxae ve ossa cranii'den cinsiyeti belirlemek için özgün girişimler yapılmıştır. Cinsiyet belirlemede öncelikle üreme farkının en iyi görüldüğü pelvise, boyut ve morfolojik çeşitliliğin en iyi temsil edildiği kafatasına odaklanılmıştır (İşcan, 2005). Literatür taramaları sonucunda pelvisin en dimorfik bölge olduğu kabul edilmiştir (M. Steyn ve İşcan, 2008; Best vd., 2018; Blake ve Hartnett-McCann, 2018). Os sacrum ve os coccygis, pelvis bölgesindeki fonksiyonel cinsiyete bağlı farklılıklar nedeniyle cinsiyet tayini için önemli kemiklerdir (Torimitsu vd., 2017).

Literatürde os sacrum'a ait morfometrik ölçümleri değerlendiren çalışmalar genellikle kuru kemik, direkt radyografiler ve ÇKBT yöntemleri kullanılarak yapılmıştır (Marty vd., 2002; T. K. Polat, Ertekin, Acer ve Çınar, 2014; Torimitsu vd., 2015; Acar vd., 2018). Günümüzde ÇKBT taramaları gittikçe artmakta olup, kişisel teşhis gerektiren durumlarda sıklıkla kullanılmaktadır (Amin ve Hassan, 2012). ÇKBT, yüksek kemik çözünürlüğü ile insan iskeletinin üç boyutlu görüntüsünü sunmaktadır. Radyografi ve özellikle ÇKBT, kuru kemiklerin yerine sanal kemiklerde ölçüm yapmamızı sağlar (Zech, Hatch, Siegenthaler, Thali ve Lösch, 2012). Kuru kemik ve direkt radyografi üzerinden yapılan görüntü analizleri sırasında, yönelimden

kaynaklanan bazı ölçüm hataları meydana gelebilir. Çalışmamızda da ölçüm hatalarını en aza indirmek için tüm görüntüler ortogonal düzleme getirilerek yapılmıştır. Literatürde görüntülerin ortogonal düzleme getirilip getirilmediği hakkında bir bilgi ile karşılaşılmamıştır.

ÇKBT yöntemi ile sağlıklı bireylerde os sacrum ve os coccygis eğriliklerini değerlendirmede kullanılan parametreleri, yüksek çözünürlükte görüntüleme ve ölçme olanağı sunduğu için çalışmamızda tercih etmemize neden olan etkenlerdendir. Ayrıca BT; kemik yapının yönünün değiştirilmesine, kemiğin her bir parçasının görüntülenmesine imkan sağladığı için açı ve uzunluk ölçümlerinin en az etkilenecek biçimde hesaplanmasına olanak sağlamaktadır.

Literatürde yapılan araştırmalar sonucunda; LSA, SE, SK, SKA, SKEA, KE değerlerini inceleyen ayrı ayrı çalışmalar yer almaktadır, fakat bu açıları aynı kişi üzerinde inceleyip cinsiyet tahmini değerlendirilmesine yönelik herhangi bir çalışmaya rastlamadık.

Okpala'nın 274 kişi ile yaptığı radyolojik çalışmada, ortalama LSA değeri kadın ve erkek bireylerde istatistiksel olarak anlamlı bir değişiklik göstermemiştir. LSA ölçümünün lumbal lordozu ölçmede, bel problemlerinin araştırılmasında, tedavisinde ve izlenmesinde kullanılabileceği bildirilmiştir (Okpala, 2014). Fiziksel olarak zorlu işlerde çalışılması LSA'da çeşitli derecelerde önemli değişikliklere neden olması muhtemeldir (Oyakhire ve Agi, 2014). Benzer biçimde Khanal'ın yaptığı çalışmada, farklı cinsiyetteki bireylerde ortalama LSA değerlerinde istatistiksel olarak anlamlı bir değer bulunmamıştır (Khanal, 2018).

Literatürde yer alan çoğu çalışmada, Ferguson Yöntemi kullanılarak LSA ölçümü yapılmıştır. Sakral tabanın üst uç plakası boyunca çizilen çizgi ile 1. sakral vertebranın corpus'u boyunca horizontal uzanan çizgi arasındaki dar açı ölçülmüştür (Wang, Parent, Mac-Thiong, Petit ve Labelle, 2008; Oyakhire ve Agi, 2014; Henshaw, Oakley ve Harrison, 2018; Khanal, 2018). Fakat BT görüntüleri çekilirken pozisyon kaynaklı hata olabileceğini düşünmekteyiz. Çalışmamızda, ortogonal düzlemde 5. lumbal ve 1. sakral vertebraların üst ve alt sınırlarının orta noktalarından geçen çizgiler

arasında kalan geniş açıyı referans alarak, ölçümün daha doğru olduğunu ve güvenilir sonuçlar verdiğini düşünmekteyiz.

Yapılan bir başka çalışmada, LSA ölçümü ile yaşın önemi vurgulanmıştır. Yaş ilerledikçe LSA değeri, kadınlarda erkeklere göre daha yüksek bulunmuştur (Amonoo-Kuofi, 1992). Başka bir çalışmada, yaşlanma ile birlikte lumbosakral omurga açısındaki anatomik değişiklikler ortaya çıkmaktadır. Lumbal lordoz ve sakral eğim açısında bir azalma görülmüştür (Patel, 2019).

Çalışmamıza benzer sonuç gösteren, 220 siyahi yetişkin ile yapılan radyolojik çalışmada Ferguson Yöntemi kullanılarak ortalama LSA değerini, erkek bireylerde kadınlara göre daha yüksek bulunmuş, ama istatistiksel olarak anlamlı olmadığını ifade edilmiştir (Oyakhire ve Agi, 2014). Çalışmamıza ait bulgularda ise ortalama LSA değeri erkeklerde kadınlara göre daha yüksek ve anlamlı bulunmuştur. Os sacrum kadınlarda erkeklere göre daha kavislidir. Bu farklılığın nedeni; kullanılan metodların birbirinden farklı olmasından, vücut pozisyonu, cinsiyet, ırk ve kişilerin çalışma koşulları gibi durumların LSA değerini etkilediğini düşünmekteyiz. Çalışmamızda gösteriyor ki cinsiyet ayırt etmek için kullanılabilir parametrelerden biridir.

İlk ve son sakral vertebralar arasındaki açı ile temsil edilen SE, insan pelvisini diğer hayvanlardan ayıran bir özelliktir (Abitbol, 1989). İnsanların os sacrum'ları doğumda posterior olarak konumlandırılmaz ve ilk birkaç yıl boyunca os sacrum, dik duruşun aşamalı olarak elde edilmesi ile dorsal olarak hareket eder. Ghasemi ve ark., SE ölçümünün MRI yerine X-ışında daha iyi ölçülebildiğini belirtmişlerdir (Ghasemi, Haddadi, Khoshakhlagh ve Ganjeh, 2016). Marty ve ark., bizim çalışmamızdaki SE ölçümünü, SCA (sakrokoksigeal açı) olarak belirtmiştir (Marty vd., 2002).

Abitbol'un yaptığı radyolojik çalışmasında SE ölçümünü, sagittal düzlemde S1 ve S5 vertebraların corpus'unun yan kenarlarından geçen çizgiler arasında kalan açı olarak ölçmüştür (Abitbol, 1989). Bir vertebranın corpus'u üstten alta doğru gittikçe artmaktadır. Ayrıca yapılan ölçümde hata payının yüksek olduğunu düşünmekteyiz. Bu nedenle çalışmamızda görüntüleri ortogonal düzleme getirerek, 1. sakral ve 5.

sakral vertebraların üst ve alt sınırlarının tam orta noktalarından geçen çizgiler arasında kalan açıyı ölçmemiz, bize doğru ve güvenli sonuçlar verdiğini düşünmekteyiz.

Yapılan başka bir çalışmada, SE ölçümü ile ilişkili faktörler arasından yaşın önemi vurgulanmıştır. Yaş ilerledikçe ortalama SE değeri, kadınlarda erkeklere göre daha yüksek bulunmuştur (Amonoo-Kuofi, 1992). Biz de çalışmamızda, bulguların yaş ile ilgili faktörlerden etkilenmemesi için 25-50 yaş aralığındaki görüntüleri kullandık.

Woon ve ark., 112 kişi ile yaptığı retrospektif çalışmada, pelvis BT görüntüsünü kullanarak SE değerini erkeklerde $43^{\circ}\pm 8,1^{\circ}$, kadınlarda ise $43^{\circ}\pm 7,9^{\circ}$ bulmuştur. Ayrıca cinsiyetler arasında istatistiksel olarak anlamlı bir fark bulunmadığını ortaya koymuştur (Woon vd., 2013). Bu değerler çalışmamızda elde edilen değerlere yakın değerlerdir. Çalışmamızda da erkeklerde kadınlara göre yüksek olup, fakat istatistiksel olarak anlamlı değildi.

Wang ve ark. yaptığı çalışmada, SK ölçüm yönteminin sakral segmentteki kifotik deformiteyi Cobb yöntemine göre daha iyi tanımladığını belirtmiştir (Wang vd., 2008). Aynı yöntemi kullanan Erbek, sağlıklı bireylerde ortalama SK değeri $28,56^{\circ}\pm 14,40^{\circ}$ olarak bulmuştur. Erkeklerde kadınlara göre daha yüksek olup, fakat istatistiksel olarak anlamlı sonuç bulmamıştır (Erbek, 2018). Çalışmamız sonucunda ortalama SK değeri, literatür çalışmalarına benzer bulunmuştur. Erkek bireylerde kadın bireylere göre yüksek olup, ancak bu değer istatistiksel olarak anlamlı değildi.

Woon ve ark. yaptığı çalışmada, SKA değeri erkeklerde kadınlardan yüksek olup, anlamlı cinsiyet sapması yoktur (Woon vd., 2013). Literatürde benzer sonuçlar gösteren çalışmalar yer almaktadır (Marwan vd., 2014; Karayol vd., 2019). Başka bir çalışmada, bir erkek ve bir kadın arasındaki sakrokoksigeal anatomideki farklılıklar incelendiğinde, kadınlarda erkeklere göre os sacrum daha kavisli ve os coccygis daha düz olduğu bildirilmiştir (Yoon vd., 2016). Çalışmamıza ait bulgularda ise ortalama SKA değeri erkeklerde kadınlara göre daha yüksek ve anlamlı bulunmuştur. Kadınlarda os sacrum daha kavisli ve os coccygis daha konvektir. Bu da bize SKA'nın cinsiyet ayırt etmek için önemli bir parametre olduğunu göstermiştir.

Woon ve ark., SKEA deęerini, erkeklerde kadınlara gre daha yksek bulup, fakat istatistiksel aıdan anlamlı bulmamıřlardır (Woon vd., 2013). Marwan ve ark., morfometrik lmlere dayanarak, koksiksin kadınlarda daha ventral olarak aıldığını belirtmiřtir (Marwan vd., 2014). Bizim alıřmamızda SKEA deęeri, kadın bireylerde erkek bireylere gre daha yksektir ve bu sonu literatrden farklı olarak anlamlıdır. Erkek bireylerde os coccygis'in daha dz, kadınlarda daha konveks olduęu bulunmuřtur. Bu sonucun poplasyon ve evresel farklılıklardan olduęunu dřnmekteyiz. alıřmamız sonucunda cinsiyet ayrımı aısından nemli bir parametredir.

Sakrokoksigeal eklem fzyonu deęerlendiren Yoon ve ark.'ları, alıřmada cinsiyet her ne kadar etkili bir faktr olmasa da yařın fzyon oranlarını etkilediğini tespit etmiřtir. Yařlı hastalarda daha sık sakrokoksigeal fzyon olduęu rapor edilmiřtir (Yoon vd., 2016). Biz bu nedenle alıřmamızı 25-50 yařları arasındaki olgular zerinde lmlerimizi yaparak doęru ve anlamlı sonular elde ettiđimizi dřnmekteyiz.

Os coccygis'in deęerlendirilmesinde, literatrde nemli bir parametre interkoksigeal aı olduęu bildirilmiřtir. Kim ve ark.'ları bu aının koksiksin artan aısal deformitesini doęru bir řekilde deęerlendirebilen yararlı bir radyolojik lm olduęunu bildirmiřtir (Kim ve Suk, 1999). alıřmamızda KE deęeri, literatrde interkoksigeal aı olarak adlandırılmıřtır.

Kim ve Suk, 20 Koreli yetiřkin radyografisini incelediđinde yaklařık ortalama 51° interkoksigeal aı bulmuřlardır. Ancak veriler iinden 18 denek kadın analiz iin yetersiz olduęundan cinsel dimorfizm hakkında yorum yapılamamıřtır (Kim ve Suk, 1999). Daha byk bir BT alıřmasında interkoksigeal aıyı deęerlendiren 92 hastanın (50 kadın, 42 erkek), koksigeal kavis temel alınarak deęerlendirildiđinde, os coccygis'in kadınlarda biraz daha dz olma eęiliminde olduęu gzlenmiřtir (Kerimoglu, Dagoglu ve Ergen, 2007).

Olgularımızın metrik bulguları sonucu, erkeklerin kadınlara gre daha dz os coccygis'e sahip olduęunu gstermektedir. Bulgularımızın aksine, bařka

çalıřmalarda os coccygis kadınlar arasında daha düz bulunmuř (Grassi vd., 2007; Kerimoglu vd., 2007; Przybylski vd., 2013; Woon vd., 2013). Bu farklılıđın nedeni; cinsiyet, yař, ırk ve hastalıklar gibi durumların KE deđerini etkilediđini düşünmekteyiz. Ayrıca vücut pozisyonu ve ađrı da etkilemektedir. Kiřiler oturma, ayakta durma ve / veya yürüme ile řiddetlenen koksigeal bölgedeki ađrıyı hafifletebilir. Cinsiyet açısından karřılařtırıldıđında, kadınlarda erkeklerden dört kat daha fazla etkilenme olasılıđı vardır (Karadimas, Trypsiannis ve Giannoudis, 2011).

Yapılan bir çalıřmada Woon ve ark., ortalama interkoksigeal açığı erkeklerde $138^{\circ} \pm 25^{\circ}$ ve kadınlarda $147^{\circ} \pm 25^{\circ}$ bulmuřtur. Kadın os coccygis'inin daha kısa, daha sıkı ve retroversiyona daha yatkın olabileceđini belirtmiřlerdir. İstatistiksel olarak anlamlı olmamakla birlikte, geriye dönük bir koksiks ucunun kadınlarda daha sık görüldüğü, bunun dođumla ilgili olabileceđi bildirilmiřtir (Woon vd., 2013). Yoon ve ark.'larının yaptıđı çalıřma sonucunda, cinsiyetler arasındaki interkoksigeal açının erkeklerde fazla olması Avrupalılara benzer, ancak Araplardan farklı olduđu görülmüřtür. Arapların koksiksi daha kavisli ve kadınlarda daha büyük bir interkoksigeal açıya sahipti, bu da kadınların anatomik özelliklerinin onları daha yüksek bir koksigeal bölgede ađrı oluřma riskine yatkın hale getirebileceđini düşündürmüřtür. Etnik kökenler arasındaki koksigeal segmentlerin sayısındaki farklılık, interkoksigeal veya sakrokoksigeal eklem füzyonundan kaynaklanabileceđini bildirmiřtir (Yoon vd., 2016).

Os sacrum ve os coccygis eğriliklerinin yař ile iliřkisi inceleyen Marwan ve ark.'ları, genç bireylerde yařlılara göre daha kavisli os coccygis, daha uzun ve daha düz os sacrum olduđunu belirtmiřlerdir (Marwan vd., 2014).

Literatürdeki çalıřmalar ile çalıřmamız karřılařtırıldıđında metrik deđerlerde ve istatistiksel sonuçlarda farklılıklar görülmektedir. Bu deđiřikliklerin kullanılan metodların birbirinden farklı olmasından, irksal farklılıklar, beslenme řekli, genetik ve sosyoekonomik farklılıklar gibi nedenlerden kaynaklanabileceđi düşünölmektedir. Bu çalıřmada ölçümlerin ÇKBT üzerinden ve bilgisayar ortamında yapılması, kuru kemik ve direkt radyografi görüntüleri üzerinde yapılan manuel ölçümlere göre hata oranını azaltmakta ve çalıřmanın güvenilirliđini arttırmakta olduđunu düşünmekteyiz.

6. SONUÇ VE ÖNERİLER

Bilgisayarlı Tomografi görüntüleri üzerinden hesaplanan os sacrum ve os coccygis eğriliklerinin cinsiyete göre değerlendirilmesi amacıyla planlanan bu çalışma; sağlıklı 75K ve 75E olmak üzere toplam 150 bireyin katılımıyla gerçekleştirilmiş ve aşağıdaki sonuçlar elde edilmiştir.

Os sacrum ve os coccygis eğrilikleri üzerinde yapılan ölçümlerde; LSA ve SKA değerleri, erkeklerde kadınlara göre yüksek olup, SKEA değeri kadınlarda erkeklere göre yüksek olup cinsiyet tahmininde kullanılmasının istatistiksel olarak anlamlı olduğu tespit edilmiştir. Sonuç olarak; os sacrum'un kadınlarda erkeklere göre daha kavisli olduğu, os coccygis'in ise erkeklerde daha düz ve daha ventral olduğu bulunmuştur.

Altı farklı parametre ile yapılan QDA'da cinsiyet bakımından değerler incelendiğinde; tüm parametrelerden erkek bireyleri ayırt etme gücü %93,3, kadın bireyleri ayırt etme gücü %85,3 ve toplam ayırt etme gücü ise %89,3 olarak bulunmuştur.

Öneriler;

Mevcut çalışmada kullanılan BT görüntü sayısı ve ölçüm parametreleri artırılarak ve geometrik morfometrik veya yapay sinir ağları metodu ile desteklenerek cinsiyet ayırt etme gücünün artacağını düşünmekteyiz.

Elde edilen veriler ile os sacrum ve os coccygis eğrilikleri kullanılarak yaş ile arasındaki ilişki değerlendirilebilir.

Literatürde yeni veriler oluşturarak başka çalışmalara temel oluşturacağımızı ve desteklenen sonuçlarda cinsiyet tayinine katkı sağlayacağımızı düşünmekteyiz. Ayrıca

farklı popülasyonlar ile karşılaştırma imkanı sağlayarak gelecekteki çalışmalara teşvik edecektir.

7. KAYNAKLAR

- Abitbol, M. M. (1989). Sacral curvature and supine posture. *American Journal of Physical Anthropology*, 80(3), 379-389.
- Acar, M., Alkan, Ş. B., Durmaz, M. S., SeÇKİN, E., ÖZtemel, K., SezgİN, Z., & Akbaba, A. (2018). Sakrum'un MultidedektÖr Bİlgİsayarlı Tomografİ YÖntemİ İle Morfometrik Analizİ. *Kırıkkale Üniversitesi Tıp Fakültesi Dergisi*, 125-130. doi:10.24938/kutfd.365220
- Amin, M. F., & Hassan, E. I. (2012). Sex identification in Egyptian population using Multidetector Computed Tomography of the maxillary sinus. *Journal of forensic and legal medicine*, 19(2), 65-69.
- Amonoo-Kuofi, U. (1992). Changes in the lumbosacral angle, sacral inclination and the curvature of the lumbar spine during aging. *Cells Tissues Organs*, 145(4), 373-377.
- Arifođlu, Y. (2019). *Her Yöniyle Anatomi* (2. Baskı). İstanbul: İstanbul Tıp Kitabevi.
- Arıncı, K., & Elhan, A. (2014a). *Anatomi* (7. Baskı, 1. Cilt). Ankara: Güneş Tıp Kitabevleri.
- Arıncı, K., & Elhan, A. (2014b). *Anatomi* (7. Baskı, 1. Cilt). Ankara: Güneş Tıp Kitabevleri.
- Asala, S. (2001). Sex determination from the head of the femur of South African whites and blacks. *Forensic Science International*, 117(1-2), 15-22.
- Best, K. C., Garvin, H. M., & Cabo, L. L. (2018). An investigation into the relationship between human cranial and pelvic sexual dimorphism. *Journal of forensic sciences*, 63(4), 990-1000.
- Biwasaka, H., Aoki, Y., Tanijiri, T., Sato, K., Fujita, S., Yoshioka, K., & Tomabechi, M. (2009). Analyses of sexual dimorphism of contemporary Japanese using reconstructed three-dimensional CT images—curvature of the best-fit circle of the greater sciatic notch. *Legal Medicine*, 11, S260-S262.
- Black, S. (2000). Forensic osteology in the United Kingdom. *Human Osteology in Archaeology and Forensic Science*, 491, 503.
- Blake, K. A., & Hartnett-McCann, K. (2018). Metric assessment of the pubic bone using known and novel data points for sex estimation. *Journal of forensic sciences*, 63(5), 1472-1478.
- Boone, J. M. (2006). Multidetector CT: opportunities, challenges, and concerns associated with scanners with 64 or more detector rows. *Radiology*, 241(2), 334-337.
- Chandrakanth, H., Kanchan, T., & Krishan, K. (2014). Osteometric analysis for sexing of modern sternum—An autopsy study from South India. *Legal Medicine*, 16(6), 350-356.

- Chapman, T., Lefevre, P., Semal, P., Moiseev, F., Sholukha, V., Louryan, S., . . . Jan, S. V. S. (2014). Sex determination using the Probabilistic Sex Diagnosis (DSP: Diagnose Sexuelle Probabiliste) tool in a virtual environment. *Forensic Science International*, 234, 189. e181-189. e188.
- Dabbs, G. R. (2009). Is Dwight right? Can the maximum height of the scapula be used for accurate sex estimation? *Journal of forensic sciences*, 54(3), 529-530.
- Dabbs, G. R., & Moore-Jansen, P. H. (2010). A method for estimating sex using metric analysis of the scapula. *Journal of forensic sciences*, 55(1), 149-152.
- Darmawan, M., Yusuf, S. M., Kadir, M. A., & Haron, H. (2015). Comparison on three classification techniques for sex estimation from the bone length of Asian children below 19 years old: an analysis using different group of ages. *Forensic Science International*, 247, 130. e131-130. e111.
- Du Jardin, P., Ponsaillé, J., Alunni-Perret, V., & Quatrehomme, G. (2009). A comparison between neural network and other metric methods to determine sex from the upper femur in a modern French population. *Forensic Science International*, 192(1-3), 127. e121-127. e126.
- Erbek, E. (2018). *Sağlıklı Bireylerde ve L5-S1 Spondilolistezis'li Hastalarda Sakrum Ölçümlerinin Değerlendirilmesi*. (Yüksek Lisans Tezi). Selçuk Üniversitesi, Sağlık Bilimleri Enstitüsü, Konya.
- Eshak, G. A., Ahmed, H. M., & Gawad, E. A. A. (2011). Gender determination from hand bones length and volume using multidetector computed tomography: a study in Egyptian people. *Journal of forensic and legal medicine*, 18(6), 246-252.
- Fliss, B., Luethi, M., Fuernstahl, P., Christensen, A. M., Sibold, K., Thali, M., & Ebert, L. C. (2019). CT-based sex estimation on human femora using statistical shape modeling. *American Journal of Physical Anthropology*, 169(2), 279-286.
- Franklin, D., O'Higgins, P., Oxnard, C. E., & Dadour, I. (2006). Determination of sex in South African blacks by discriminant function analysis of mandibular linear dimensions. *Forensic science, medicine, and pathology*, 2(4), 263-268.
- Fred A. Mettler, J., M.D., M.P.H. (2008). *Radyolojinin Esasları* (P. D. Ş. GÜNEY Ed.). İstanbul Tıp Kitabevi.
- Ghasemi, A., Haddadi, K., Khoshakhlagh, M., & Ganjeh, H. R. (2016). The relation between sacral angle and vertical angle of sacral curvature and lumbar disc degeneration: a case-control study. *Medicine*, 95(6).
- Grassi, R., Lombardi, G., Reginelli, A., Capasso, F., Romano, F., Floriani, I., & Colacurci, N. (2007). Coccygeal movement: assessment with dynamic MRI. *European journal of radiology*, 61(3), 473-479.
- Grewal, D. S., Khangura, R. K., Sircar, K., Tyagi, K. K., Kaur, G., & David, S. (2017). Morphometric analysis of odontometric parameters for gender determination. *Journal of clinical and diagnostic research: JCDR*, 11(8), ZC09.
- Hegazy1, & 2, A. A. (2013). Sex assessment of the first sacral vertebra, MRI study. *Journal of american science*, 9(10).

- Henshaw, M., Oakley, P. A., & Harrison, D. E. (2018). Correction of pseudoscoliosis (lateral thoracic translation posture) for the treatment of low back pain: a CBP® case report. *Journal of physical therapy science*, 30(9), 1202-1205.
- Issa, S. Y., Khanfour, A. A., & Kharoshah, M. (2016). A model for stature estimation and sex prediction using percutaneous ulnar and radial lengths in autopsied adult Egyptians. *Egyptian Journal of Forensic Sciences*, 6(2), 84-89.
- İşcan, M. Y. (2005). Forensic anthropology of sex and body size. *Forensic Science International*, 147(2-3), 107-112.
- İşcan, M. Y. (2001). Global forensic anthropology in the 21st century. In: Elsevier.
- Iwamura, E. S. M., Soares-Vieira, J. A., & Muñoz, D. R. (2004). Human identification and analysis of DNA in bones. *Revista do Hospital das Clínicas*, 59(6), 383-388.
- Kanchan, T., & Rastogi, P. (2009). Sex determination from hand dimensions of North and South Indians. *Journal of forensic sciences*, 54(3), 546-550.
- Kantarıcı, M., & Okur, A. (2013). Kardiyak Bilgisayarlı Tomografi (BT)'de Buluşlar: Kesit Mücadelesi, Dual Enerji, Miyokardiyal Perfüzyon Spesifik Kontrast Maddeler.
- Karadimas, E. J., Trypsiannis, G., & Giannoudis, P. V. (2011). Surgical treatment of coccygodynia: an analytic review of the literature. *European Spine Journal*, 20(5), 698-705.
- Karayol, S. S., Karayol, K. C., & DOKUMACI, D. Ş. (2019). Anatomic and morphometric evaluation of the coccyx in the adult population. *Harran Üniversitesi Tıp Fakültesi Dergisi*, 16(2), 221-226.
- Kemkes-Grottenthaler, A., Löbig, F., & Stock, F. (2002). Mandibular ramus flexure and gonial eversion as morphologic indicators of sex. *Homo*, 53(2), 97-111.
- Kerimoglu, U., Dagoglu, M. G., & Ergen, F. B. (2007). Intercoccygeal angle and type of coccyx in asymptomatic patients. *Surgical and Radiologic Anatomy*, 29(8), 683-687.
- Khanal, U. (2018). Bilgisayarlı Tomografi ile Normal Nepal Popülasyonunda Lumbosakral Açımın Ölçülmesi. *Radyolojide Klinik Araştırmalar Dergisi*, 1, 1-7.
- Kim, N. H., & Suk, K. S. (1999). Clinical and radiological differences between traumatic and idiopathic coccygodynia. *Yonsei medical journal*, 40(3), 215-220.
- Kranioti, E. F., Vorniotakis, N., Galiatsou, C., İşcan, M. Y., & Michalodimitrakis, M. (2009). Sex identification and software development using digital femoral head radiographs. *Forensic Science International*, 189(1-3), 113. e111-113. e117.
- Krishan, K., Chatterjee, P. M., Kanchan, T., Kaur, S., Baryah, N., & Singh, R. (2016). A review of sex estimation techniques during examination of skeletal remains in forensic anthropology casework. *Forensic Science International*, 261, 165. e161-165. e168.
- Kuran, O. (1993). *Sistematik Anatomi*. İstanbul: Filiz Kitabevi.


- Marty, C., Boisaubert, B., Descamps, H., Montigny, J., Hecquet, J., Legaye, J., & Duval-Beaupere, G. (2002). The sagittal anatomy of the sacrum among young adults, infants, and spondylolisthesis patients. *European Spine Journal*, *11*(2), 119-125.
- Marwan, Y. A., Al-Saeed, O. M., Esmael, A. A., Kombar, O. R. A., Bendary, A. M., & Azeem, M. E. A. (2014). Computed tomography-based morphologic and morphometric features of the coccyx among Arab adults. *Spine*, *39*(20), E1210-E1219.
- Mays, S. (2000). Sex determination in skeletal remains. *Human Osteology in Archeology and Forensic Science*, 117-130.
- Mestekova, S., Bruzek, J., Velemínska, J., & Chaumoitre, K. (2015). A test of the DSP sexing method on CT images from a modern French sample. *Journal of forensic sciences*, *60*(5), 1295-1299.
- Mostafa, E. M., El-Ellemi, A. H., El-Beblawy, M. A., & Dawood, A. E.-W. A. (2012). Adult sex identification using digital radiographs of the proximal epiphysis of the femur at Suez Canal University Hospital in Ismailia, Egypt. *Egyptian Journal of Forensic Sciences*, *2*(3), 81-88.
- Nagesh, K., Kanchan, T., & Bastia, B. K. (2007). Sexual dimorphism of acetabulum-pubis index in South-Indian population. *Legal Medicine*, *9*(6), 305-308.
- Okpala, F. (2014). Measurement of lumbosacral angle in normal radiographs: A retrospective study in Southeast Nigeria. *Annals of medical and health sciences research*, *4*(5), 757-762.
- Oner, Z., Turan, M. K., Oner, S., Secgin, Y., & Sahin, B. (2019). Sex estimation using sternum part lengths by means of artificial neural networks. *Forensic Science International*, *301*, 6-11.
- Oyakhire, M. O., & Agi, C. (2014). Assessment of the Spine in a Healthy Working Population: A Radiographic Study of the Lumbrosacral Angle in Relation to Occupation in Southern Nigeria. *Asian Journal of Medical Sciences*, *5*(2), 99-105.
- Ozan, H. (2014). *Ozan Anatomi*. Ankara: Klinisyen Tıp Kitabevi.
- Passalacqua, N. V., Vollner, J. M., & Rainwater, C. W. (2010). Geometric morphometric analysis of the human sacrum and its utility in sex estimation. *Am J Phys Anthropol*, *141*(S50), 185-186.
- Patel, M. (2019). (104) The Aging Lumbosacral Spine and Development of Chronic Lower Back Pain. *The Journal of Pain*, *20*(4), S2-S3.
- Patriquin, M. L., Loth, S., & Steyn, M. (2003). Sexually dimorphic pelvic morphology in South African whites and blacks. *Homo*, *53*(3), 255-262.
- Polat, T. K., Ertekin, T., Acer, N., & Çınar, Ş. (2014). Sakrum kemiğinin morfometrik değerlendirilmesi ve eklem yüzey alanlarının hesaplanması.
- Polat, Y. D., Tellioglu, A. M., Şahmelikoğlu, A. G., Çapacı, B., & Karaman, C. Z. (2020). Cinsiyet Tayininde Maksiller ve Frontal Sinus Çaplarının Kullanımı: Hangisi Daha Önemli?

- Pretorius, E., Steyn, M., & Scholtz, Y. (2006). Investigation into the usability of geometric morphometric analysis in assessment of sexual dimorphism. *American Journal of Physical Anthropology: The Official Publication of the American Association of Physical Anthropologists*, 129(1), 64-70.
- Przybylski, P., Pankowicz, M., Boćkowska, A., Czekajska-Chehab, E., Staśkiewicz, G., Korzec, M., & Drop, A. (2013). Evaluation of coccygeal bone variability, intercoccygeal and lumbo-sacral angles in asymptomatic patients in multislice computed tomography. *Anatomical science international*, 88(4), 204-211.
- Putz R., & Pabst R. (2006). *Sobotta-Atlas of Human Anatomy; Head, Neck, Upper Limb, Thorax, Abdomen, Pelvis, Lower Limb; Two-volume set*.
- Rogers, T. L. (1999). A visual method of determining the sex of skeletal remains using the distal humerus. *Journal of Forensic Science*, 44(1), 57-60.
- Rydberg, J., Liang, Y., & Teague, S. D. (2004). *Fundamentals of multichannel CT*. Paper presented at the Seminars in musculoskeletal radiology.
- Saini, V., Srivastava, R., Shamal, S. N., Singh, T., Pandey, A. K., & Tripathi, S. K. (2011). Sex determination using mandibular ramus flexure: a preliminary study on Indian population. *Journal of forensic and legal medicine*, 18(5), 208-212.
- Scheuer, L. (2002). Application of osteology to forensic medicine. *Clinical Anatomy: The Official Journal of the American Association of Clinical Anatomists and the British Association of Clinical Anatomists*, 15(4), 297-312.
- Spradley, M. K., & Jantz, R. L. (2011). Sex estimation in forensic anthropology: skull versus postcranial elements. *Journal of forensic sciences*, 56(2), 289-296.
- Steyn, M., & İşcan, M. Y. (2008). Metric sex determination from the pelvis in modern Greeks. *Forensic Science International*, 179(1), 86.e81-86.e86. doi:<https://doi.org/10.1016/j.forsciint.2008.04.022>
- Steyn, M., Pretorius, E., & Hutten, L. (2004). Geometric morphometric analysis of the greater sciatic notch in South Africans. *Homo*, 54(3), 197-206.
- Şahiner, Y. (2007). *Erkek ve bayanlarda kafatası kemiğinden geometrik morfometri metoduyla cinsiyet tayini*. Selçuk Üniversitesi Sağlık Bilimleri Enstitüsü.
- Tekeli, E., Gültekin, T., Doksanaltı, M. E., Öztaner, S. H., & Elma, C. (2020). ACCURATE SEX DETERMINATION USING ANCIENT DNA ANALYSIS FOR HUMAN SKELETAL REMAINS FROM DIFFERENT HISTORICAL ARCHEOLOGICAL SITES IN TURKEY. *Mediterranean Archaeology and Archaeometry*, 20(1), 93-106.
- Torimitsu, S., Makino, Y., Saitoh, H., Sakuma, A., Ishii, N., Inokuchi, G., . . . Iwase, H. (2015). Estimation of sex in Japanese cadavers based on sternal measurements using multidetector computed tomography. *Legal Medicine*, 17(4), 226-231.
- Torimitsu, S., Makino, Y., Saitoh, H., Sakuma, A., Ishii, N., Yajima, D., . . . Yamaguchi, R. (2017). Sex determination based on sacral and coccygeal measurements using multidetector computed tomography in a contemporary Japanese population. *Journal of Forensic Radiology and Imaging*, 9, 8-12.

- Ubelaker, D. H., & Volk, C. G. (2002). A test of the Phenice method for the estimation of sex. *Journal of Forensic Science*, 47(1), 19-24.
- Walker, P. L. (2008). Sexing skulls using discriminant function analysis of visually assessed traits. *American Journal of Physical Anthropology: The Official Publication of the American Association of Physical Anthropologists*, 136(1), 39-50.
- Wang, Z., Parent, S., Mac-Thiong, J.-M., Petit, Y., & Labelle, H. (2008). Influence of sacral morphology in developmental spondylolisthesis. *Spine*, 33(20), 2185-2191.
- Woon, J. T., Perumal, V., Maigne, J.-Y., & Stringer, M. D. (2013). CT morphology and morphometry of the normal adult coccyx. *European Spine Journal*, 22(4), 863-870.
- Yoon, M. G., Moon, M.-S., Park, B. K., Lee, H., & Kim, D.-H. (2016). Analysis of sacrococcygeal morphology in Koreans using computed tomography. *Clinics in orthopedic surgery*, 8(4), 412-419.
- Zech, W.-D., Hatch, G., Siegenthaler, L., Thali, M. J., & L sch, S. (2012). Sex determination from os sacrum by postmortem CT. *Forensic Science International*, 221(1-3), 39-43.
- Zeyfeolu, Y., & Hancı, H. (2001). İnsanlarda Kimlik Tespiti. *Türk Tabipleri Birlięi S rekli Tıp Eęitimi Dergisi*, 375.

8. EKLER

EK 1. Karabük Üniversitesi Etik Kurul Onayı

 T.C.
KARABÜK ÜNİVERSİTESİ REKTÖRLÜĞÜ
Girişimsel Olmayan Klinik Araştırmalar Etik Kurulu

Sayı : 77192459-050.99-E.41211
Konu : 6/3 Nolu Karar

07/10/2019

Sayın Dr. Öğr.Üyesi Zülal ÖNER

Etik Kurulumuza sunmuş olduğunuz "**Bt Görüntüleri Üzerinden Hesaplanan Os Sacrum ve Os Coccygis Eğriliğinin Cinsiyete Göre Değerlendirilmesi**" başlıklı çalışmanız incelenmiş olup etik olarak uygun olduğuna kurumumuz üyelerinin oy birliği ile karar verilmiştir.

Bilgilerinize rica ederim.

e-İmzalıdır
Dr. Öğr.Üyesi Zafer LİMAN
Kurul Başkanı

BELENNİN ASLI
ELEKTRONİK İMZALIDIR
22.10/2019

İrfan SENCAR
Bilgisayar İşletmeni

30/09/2019 Bilgisayar İşletmeni

İrfan SENCAR

Adres: Karabük Üniversitesi Demir Çelik Kampüsü Merkez/Karabük
Telefon:(370) 418 9446
e-Posta: giroletik@karabuk.edu.tr Elektronik A&G: http://tip.karabuk.edu.tr/giroletik

Bilgi için: İrfan SENCAR
Unvan: Bilgisayar İşletmeni

Bu belge 5070 sayılı Elektronik İmza Kanununun 5. Maddesi gereğince güvenli elektronik imza ile imzalanmıştır.

9. ÖZGEÇMİŞ

Merve Nur ÖZGEN 1994'te Karabük'te doğdu; ilk öğrenimini ve orta öğrenimini Karabük'te tamamladı; Karabük 75. Yıl Anadolu Lisesi'nden mezun oldu. 2013 yılında Gazi Üniversitesi Sağlık Bilimleri Fakültesi Fizyoterapi ve Rehabilitasyon Bölümü'ne girdi; 2017'de mezun oldu. 2019 yılında Tokat Gaziosmanpaşa Üniversitesi Tıp Fakültesi Anatomi Anabilim Dalı'nda Araştırma Görevlisi olarak görevine başladı. Halen Tokat Gaziosmanpaşa Üniversitesi'nde görevine devam etmektedir.

ADRES BİLGİLERİ

Adres : Tokat Gaziosmanpaşa Üniversitesi
Ali Şevki EREK Yerleşkesi
Tıp Fakültesi Anatomi Anabilim Dalı
Kat:3 No:17
Merkez/TOKAT
Tel : 0(554) 447 43 60
e-posta : mervenur.ozgen@gop.edu.tr